

**Государственное автономное профессиональное  
образовательное учреждение  
«Байкальский базовый медицинский колледж  
Министерства здравоохранения Республики Бурятия»**

**ДИПЛОМНАЯ РАБОТА**

*Роль медицинской сестры в послеоперационной профилактике спаечного  
процесса при остром аппендиците*

**Выполнила студентка**

Замбалаева Юлия Вячеславовна

III курса, 643 группы,

34.02.01 Сестринское дело

*специальность*

Медицинская сестра

*квалификация*

**Руководитель**

**Преподаватель**

Профессионального цикла

*дисциплина*

Заборовский Олег

Анатольевич

*подпись*

**Работа допущена к защите**

*подпись*

**Зам. директора по УР**

**О.В. Шереметова**

« \_\_\_\_\_ » « \_\_\_\_\_ » 2023 г.

Селенгинск

2023 г.

ГАПОУ «БАЙКАЛЬСКИЙ БАЗОВЫЙ МЕДИЦИНСКИЙ КОЛЛЕДЖ  
МИНИСТЕРСТВА ЗДРАВООХРАНЕНИЯ РЕСПУБЛИКИ БУРЯТИЯ»  
**ОТЗЫВ РУКОВОДИТЕЛЯ**

от «\_\_\_» «\_\_\_\_\_» 2023 г.

на выпускную квалификационную работу студентки

Замбалаевой Юлии Вячеславовны

(фамилия, имя, отчество)

группа 643 специальность 34.0.01. Сестринское дело, базовая подготовка

тема: «Роль медицинской сестры в послеоперационной профилактике спаечного процесса при остром аппендиците»

(название темы выпускной квалификационной работы)

Дипломная работа на тему: «Роль медицинской сестры в послеоперационной профилактике спаечного процесса при остром аппендиците» выполнена студенткой в полном объеме и в соответствии с требованиями Федерального государственного образовательного стандарта.

Проблема, избранная автором для проведения самостоятельного исследования, относится к числу наиболее актуальных. Дипломная работа состоит из введения, двух глав, заключения, списка использованных источников и приложений.

В заключительной части автор подводит итоги изучения темы, формулирует выводы и предложения. Работа проиллюстрирована графическим материалом, сравнительными характеристиками, таблицами и рисунками.

Тема дипломной работы соответствует профессиональным модулям ПМ.01 проведение профилактических мероприятий и ПМ.02 Участие в лечебно-диагностическом и реабилитационном процессе.

Студентка овладела профессиональными компетенциями и общими компетенциями такими как: ПК 1.1 Проводить мероприятия по сохранению и укреплению здоровья населения, пациента и его окружения, ПК 1.2 Проводить санитарно-гигиеническое воспитание населения, ПК 1.3 Участвовать в проведении профилактики инфекционных и неинфекционных заболеваний, ПК 2.1 Представить информацию в понятном для пациента виде, объяснять ему суть вмешательств, ПК 2.2 Осуществлять лечебно-диагностические вмешательства, взаимодействуя с участниками лечебного процесса, ОК 2. Организовать собственную деятельность, выбирать типовые методы и способы выполнения профессиональных задач, оценивать их выполнение и качество, ОК 3. Принимать решения в стандартных и нестандартных ситуациях и нести за них ответственность, ОК 4. Осуществлять поиск и использование информации, необходимой для эффективного выполнения профессиональных задач, профессионального и личностного развития, ОК 8. Самостоятельно определять задачи профессионального и личностного развития, заниматься самообразованием, осознанно планировать и осуществлять повышение квалификации.

При выполнении выпускной квалификационной работы студентка проводила работу со статистическим материалом, делала аргументированные выводы.

**Дипломная работа выполнена согласно требованиям, может быть допущена к защите, заслуживает оценку « \_\_\_\_\_ »**

РУКОВОДИТЕЛЬ \_\_\_\_\_

(подпись)

Заборовский Олег Анатольевич

(фамилия, имя, отчество)

(ученая степень, звание, должность, место работы)

## РЕЦЕНЗИЯ

от « \_\_\_\_\_ » « \_\_\_\_\_ » 2023 г.

на выпускную квалификационную работу студентки  
Замбалаевой Юлии Вячеславовны \_\_\_\_\_

(фамилия, имя, отчество)

группа 643 специальность 34.0.01. Сестринское дело  
учебное заведение ГАПОУ «БАЙКАЛЬСКИЙ БАЗОВЫЙ МЕДИЦИНСКИЙ КОЛЛЕДЖ  
МИНИСТЕРСТВА ЗДРАВООХРАНЕНИЯ РЕСПУБЛИКИ БУРЯТИЯ»

тема: «Роль медицинской сестры в послеоперационной профилактике спаечного процесса  
при остром аппендиците» \_\_\_\_\_

(название темы выпускной квалификационной работы)

Дипломная работа выполнена студенткой в полном объеме и в соответствии с требованиями Федерального государственного образовательного стандарта.

Проблема, избранная автором для проведения самостоятельного исследования, относится к числу актуальных.

Дипломная работа структурно состоит из введения, двух глав (теоретической и практической), заключения, рекомендаций, списка использованных источников и приложений.

Рассматриваемые в дипломной работе вопросы сестринской послеоперационной профилактики спаечного процесса при остром аппендиците актуальны в связи с частотой этой патологии, значимой роли медсестры в лечебно-диагностическом процессе и профилактике осложнений.

В дипломной работе дана характеристика причин, клинических проявлений при остром аппендиците, раскрыты вопросы, связанные с организацией сестринского процесса при этом заболевании.

Замбалаева Ю.В. провела изучение заболеваемости по острому аппендициту и его осложнениям в Республике Бурятия и анкетирование пациентов по вопросам профилактики осложнений после аппендэктомии.

Выпускная квалификационная работа демонстрирует освоенные автором общие и профессиональные компетенции.

Иллюстративный материал дипломной работы выполнен качественно.

Автор раскрыл тему, достиг цели, заявленные в работе, нашел решение поставленным задачам.

Дипломная работа является самостоятельным исследованием, имеет теоретическую и практическую ценность, соответствует требованиям, предъявленным к оформлению ВКР.

**Выпускная квалификационная работа выполнена согласно требованиям, заслуживает  
оценку « \_\_\_\_\_ »**

РЕЦЕНЗЕНТ \_\_\_\_\_

(подпись)

(фамилия, имя, отчество)

\_\_\_\_\_  
\_\_\_\_\_  
\_\_\_\_\_

(ученая степень, звание, должность, место работ)

## ОГЛАВЛЕНИЕ

## Е

Введение .....	3
1. Теоретические основы организации сестринского процесса при остром аппендиците в послеоперационной профилактике спаечного процесса.....	6
1.1. Клиническая характеристика острого аппендицита .....	6
1.2. Послеоперационные осложнения аппендэктомии.....	10
1.3. Сестринский уход послеоперационного периода при остром аппендиците.....	13
2. Анализ распространенности острого аппендицита и его послеоперационных осложнений по данным ГАУЗ «Иволгинская ЦРБ».....	16
2.1. Анализ статистических данных .....	16
2.2. Анализ анкетных данных .....	25
Заключение .....	33
Список использованных источников.....	36
Приложения .....	39

## ВВЕДЕНИЕ

**Актуальность.** Острый аппендицит - это острое воспаление червеобразного отростка (аппендикса) слепой кишки, которое относится к наиболее распространенным хирургическим патологиям брюшной полости, на его долю приходится около 90%. Проблема аппендицита всегда является очень актуальной, так как по статистике это заболевание относится к числу самых частых острых заболеваний органов брюшной полости. Более того, в странах умеренного климата острый аппендицит является массовым заболеванием, а порой не исключены летальные исходы. Острый аппендицит может возникать у пациентов всех возрастных групп. Чаще всего заболевание диагностируется в 20-40 лет, при этом женщины ему подвержены в большей степени.

При обнаружении неизменённого червеобразного отростка полноценная ревизия брюшной полости через разрез в правой подвздошной области невозможна. Аппендэктомия может привести к таким последствиям, как вторичное бесплодие у женщин, спаечная непроходимость кишечника, образование грыж и другие.

Необходимо отметить, что по поводу спаечной болезни брюшины ежегодно в хирургических отделениях лечится 1% прооперированных ранее пациентов, у 50% которых развивается острая спаечная кишечная непроходимость с послеоперационной летальностью от 10 до 15% случаев.

В течение десятилетий с целью уточнения диагноза пациентам с подозрением на острый аппендицит в клинической практике проводится лапароскопия, которая в последние годы стала интенсивно использоваться как метод лечения данного заболевания. В 95 - 97 % случаев, позволяет установить точный диагноз острого аппендицита, а при соответствующих показаниях – выполнить лапароскопическую аппендэктомию.

При выполнении диагностической лапароскопии у хирурга есть возможность снять диагноз острого аппендицита, когда осмотрен весь червеобразный отросток от кончика до купола слепой кишки.

Если нет возможности полноценно осмотреть аппендикс, в силу особенностей его расположения или спаечного процесса, хирург может сделать разрез в правой подвздошной области. Однако необходимо указать, что эта операция является

весьма вариабельной в зависимости от многих обстоятельств. К ним следует отнести возраст, пол, состояние больного, расположение отростка, развитость подкожного жирового слоя и другие факторы.

Послеоперационный период является крайне важным этапом в лечении пациентов, он представляет собой временной промежуток от завершения операции до восстановления нарушенных функций, вызванных самой операцией. В послеоперационном периоде процессы регенерации и адаптации занимают главенствующее место. К задачам этого периода относятся предупреждение, своевременное выявление, лечение осложнений, оперативного вмешательства.

У операционных медицинских сестер существуют строго свои правила и обязанности при работе в операционном блоке, что обеспечивает четкий алгоритм действий, обеспечивающий стабильную, бесперебойную работу всей операционной бригады. Одной из главной обязанностей операционной медицинской сестры является обеспечение хирургов необходимыми инструментами, оборудованием и материалом для проведения оперативного вмешательства на червеобразном отростке.

**Цель исследования:** изучить особенности оказания сестринской помощи послеоперационной профилактики спаечного процесса при остром аппендиците.

**Задачи исследования:**

- представить клиническую картину острого аппендицита,
- рассмотреть особенности организации сестринского процесса.

Для реализации задач использовались следующие **методы:**

- статистический - анализ статистических отчетов с целью отслеживания информации о количестве пациентов в послеоперационной профилактике спаечного процесса при остром аппендиците;

- социологический - исследование уровня осведомленности населения по результатам анкетирования;

- аналитический - проведение профилактической работы среди населения в виде составления беседы по основным вопросам послеоперационной профилактики спаечного процесса при остром аппендиците.

**Объект исследования** – острый аппендицит.

**Предмет исследования** – особенности оказания сестринской помощи.

**Практическая значимость** данного исследования заключается в разработке практических рекомендаций, необходимых для наилучшего информирования пациентов, закрепленных за данным лечебно-профилактическим учреждением по вопросам острого аппендицита.

**База проведения исследования:** хирургическое отделение ГАУЗ «Иволгинская ЦРБ».

В первой главе дипломной работы проведен анализ теоретических аспектов об остром аппендиците.

Вторая, экспериментальная, глава отражает результаты исследования по практическому применению сестринской помощи в послеоперационной профилактике спаечного процесса при остром аппендиците и зависимости охвата населения послеоперационного периода от уровня осведомленности пациентов по данному вопросу на базе ГАУЗ «Иволгинская ЦРБ».

Работа представлена на 44 страницах, имеет список использованных источников, включающий 25 наименований, 5 таблиц, 19 диаграмм, 3 приложения.

# **1. ТЕОРЕТИЧЕСКИЕ ОСНОВЫ ОРГАНИЗАЦИИ СЕСТРИНСКОГО ПРОЦЕССА ПРИ ОСТРОМ АППЕНДИЦИТЕ В ПОСЛЕОПЕРАЦИОННОЙ ПРОФИЛАКТИКЕ СПАЕЧНОГО ПРОЦЕССА**

## **1.1. Клиническая характеристика острого аппендицита**

Острым аппендицитом называется воспаление червеобразного отростка (аппендикс) слепой кишки. Червеобразный отросток состоит из лимфоидной ткани и играет роль в местном иммунитете желудочно-кишечного тракта. Длина червеобразного отростка в среднем 7-8 мм.

Слепая кишка с червеобразным отростком располагается в правой подвздошной области. При этом сам червеобразный отросток может располагаться нетипично и отходить от слепой кишки книзу к органам малого таза (мочевой пузырь, яичник у женщин), кзади в забрюшинное пространство или кверху к печени. Такие вариации локализации аппендикса часто обуславливают особенности клинической картины острого аппендицита и огромное разнообразие симптомов, что иногда может вызывать трудности диагностики острого аппендицита.

Острый аппендицит не имеет специфического возбудителя. Причиной острого аппендицита могут быть все микроорганизмы слепой кишки. Микроорганизмы в просвете червеобразного отростка находятся всегда, но не у всех людей возникает острый аппендицит. Реакция макроорганизма на внедрение микроорганизмов оказывает решающее влияние на возникновение и течение болезни. Причин возникновения острого аппендицита множество: закупорка (обтурация) отростка каловым камнем, безоаром (скопление пищевых волокон) или разрастание соединительной тканью, инфицирование аппендикса при некоторых инфекционно-воспалительных заболеваниях органов брюшной полости (инфекционный энтероколит), аллергия и даже острый тромбоз сосудов червеобразного отростка.

Воспалительный процесс при остром аппендиците всегда начинается со стороны слизистого и подслизистого слоёв и распространяется - к серозному.

При развитии воспаления в червеобразном отростке появляется экссудат, количество которого постепенно увеличивается. Экссудат не только инфильтрирует



ткани отростка, но и выделяется в свободную брюшную полость. Экссудат содержит микроорганизмы и некротоксины.

Патогенез заключается в проникновении энтерогенной инфекции в стенку аппендикса, но должны быть условия снижающие барьерную функцию слизистой стенки отростка: обтурация просвета (например, каловым камнем) и застой в нем с повышением внутрипросветного давления; нарушение кровообращения в отростке (спазм аппендикулярной артерии, венозный стаз); острый инфаркт - тотальный при острой окклюзии (тромбозе) ствола аппендикулярной артерии или ограниченный с присоединением гнойно-воспалительного микробного процесса в зоне некроза стенки тромбированного участка разветвления сосуда; механические повреждения слизистой (инородные тела, глистная инвазия). Определяющее значение имеет состояние иммунологических систем и характер защитных реакций организма.

В основу классификации острого аппендицита положены морфологические критерии изменений червеобразного отростка: катаральный (простой, поверхностный) аппендицит; флегмонозный; гангренозный; перфоративный. Выделяют еще эмпиему червеобразного отростка - скопление гноя (абсцесс) в просвете обтурированного отростка, в виде «булавовидного» утолщения.

Катаральный, или простой, аппендицит, при котором воспалительные явления ещё незначительны и захватывают в основном лишь слизистую оболочку отростка (отёк, гиперемия), а в брюшной полости может быть серозный выпот. Иногда наблюдается расширение сосудов серозной оболочки отростка. При простом аппендиците воспалительный процесс может либо стихнуть (в результате чего наступает выздоровление или переход в хроническое состояние), либо перейти в более тяжёлую форму.

Флегмонозный (гнойный) аппендицит, при котором в стенке отростка возникают различной величины гнойные очаги, сливающиеся между собою и захватывающие все слои стенки отростка, последний резко утолщён и напряжён (эрегирован), сильно гиперемирован, часто имеет багровый цвет, покрыт фибринозно-гнойным налётом, а в его просвете иногда находится гной (эмпиема отростка). В брюшной полости находится серозный мутный или гнойный выпот.

Гангренозный аппендицит, при котором в стенке отростка происходят процессы омертвления слизистой оболочки или всех слоёв стенки, захватывающие весь отросток или лишь часть его. Отросток имеет тёмную серо-зеленоватую окраску, дряблый, легко рвётся и издаёт гнилостный запах; в брюшной полости имеется выпот с каловым запахом. При гнойном и особенно гангренозном аппендиците может произойти прободение стенки отростка с последующим поступлением инфицированного кишечного содержимого в брюшную полость. Угроза для жизни больного аппендицитом возникает тогда, когда инфекционный процесс распространяется за пределы отростка и в воспалительный процесс в той или иной степени вовлекается и брюшина.

Осложнения острого аппендицита развиваются при несвоевременной диагностике (атипичной «клиники», позднем обращении, ошибке в определении). Возможные осложнения: прободение червеобразного отростка, образование аппендикулярного абсцесса, перитонит, формирование аппендикулярного инфильтрата при позднем обращении за медицинской помощью.

Участие брюшины в воспалительном процессе сказывается в появлении в брюшной полости серозного, серо-фибринозного или гнойного выпота (экссудата). Благодаря выделению фибрина происходит склеивание воспалительно-изменённого отростка с прилегающими к нему органами, чаще всего со слепой, тонкой кишкой и сальником. Фибрин постепенно становится все более плотным и образует спайки, которые и способствуют отграничению воспалительного очага от всей остальной свободной брюшной полости, что предохраняет иногда от развития разлитого (общего) перитонита.

В результате выделения фибрина и образования спаек органы, окружающие воспалённый отросток, соединяются как бы в один конгломерат, получивший название аппендикулярного инфильтрата, в образовании которого главная роль принадлежит сальнику.

Величина этого инфильтрата бывает различной: от 3 до 12 см в диаметре и больше; при пальпации он определяется обычно на 3-5-й день после начала острого приступа. В большинстве случаев он самопроизвольно или под влиянием лечебных процедур постепенно размягчается и рассасывается в течение 4-8 недель, в других

же - нагнаивается и постепенно превращается в аппендикулярный абсцесс, который обычно располагается в правой подвздошной области и реже - в других отделах брюшной полости, где только может находиться воспалённый отросток. Эти абсцессы подлежат оперативному вмешательству, в противном случае они могут самопроизвольно вскрыться в брюшную полость и повести к развитию перитонита. Иногда эти абсцессы вскрываются в различные органы: толстую, тонкую или прямую кишку, мочевой пузырь, влагалище.

Приступ аппендицита обычно развивается внезапно, появляется острая боль, первоначально локализуемая в подложечной области или около пупка.

Через некоторое время боль локализуется в правой подвздошной области и нарастает. На фоне боли может развиваться диспепсия, тошнота, бывает однократный жидкий стул, субфебрильная лихорадка, ложные позывы на мочеиспускание у мужчин.

При деструктивном остром аппендиците развивается классический симптомокомплекс «острого живота», появление которого свидетельствует о развитии острого, резко ухудшающего прогноз заболевания.

Для лиц пожилого возраста характерно стёртое течение, малоинтенсивные боли, нередко больные поздно поступают в стационар, что обуславливает высокую смертность, достигающую 20%.

Начинать пальпацию нужно вдали от патологического процесса. Боль и болезненность в правой подвздошной области иногда являются единственными признаками острого аппендицита. Мышечная защита появляется только при воспалительном раздражении париетальной брюшины.

Выявление симптомов острого аппендицита.

1) Кохера-Волковича смещение боли из эпигастрия или верхних отделов живота в правую подвздошную область.

2) Бартомье-Михельсона - усиление болей при пальпации правой подвздошной области в положении больного на левом боку.

3) Образцова - усиление боли во время пальпации в правой подвздошной области при поднятии выпрямленной в коленном суставе правой ноги.

4) Ровзинга - появление или усиление боли в правой подвздошной области при толчкообразном надавливании на левую подвздошную область.

5) Ситковского - появление или усиление боли в правом боку при повороте больного на левый бок.

6) Щёткина-Блюмберга (перитонит) - усиление боли в момент резкого отнятия производящей давление руки.

Тошнота появляется в начале заболевания и при развитии перитонита, может сопровождаться однократной рвотой. Она наблюдается примерно у 40% больных и носит в начальных стадиях заболевания рефлекторный характер. Общее состояние пациентов в начале болезни страдает мало. Некоторые жалуются на озноб, температуру тела от 37, 0 до 38,0°С, снижение аппетита.

Наиболее часто острый аппендицит приходится отличать от прободной язвы желудка или двенадцатиперстной кишки, острого холецистита, острого панкреатита, болезни Крона, воспаления Меккелева дивертикула, острой кишечной непроходимости, острого аднексита, прервавшейся внематочной беременности, почечной колики, мезаденита, плеврита и пневмонии справа, инфаркта миокарда, пищевой токсикоинфекции и ряда других.

Прогноз при остром аппендиците зависит от точности и своевременности диагностики.

## **1.2. Послеоперационные осложнения аппендэктомии**

В течение двух недель с момента операции, могут возникнуть ранние осложнения. К ранним осложнениям послеоперационного периода аппендицита можно отнести следующие.

Кровотечение из сосудов брыжейки: возникает в результате технических погрешностей при проведении операции или при продолжающемся воспалительном/некротическом процессе, приводящем к эрозивному кровотечению. Особенностью клиники послеоперационных кровотечений является наличие признаков острой кровопотери и быстрое развитие перитонита. Это осложнение требует немедленной повторной операции.

Несостоятельность культи червеобразного отростка: развивается в первые дни, а также часы, после аппендэктомии. В большинстве случаев, возникает она у

пациентов с разрушительными формами аппендицита, при которых изменен не только червеобразный отросток, но и купол слепой кишки, вследствие чего, затрудняет обработку остающейся отростка. Если развилось это осложнение, вместе с ним может быстро развиться каловый перитонит, вследствие чего требует быстрой ревизии брюшной полости.

После того, когда истечёт двухнедельный срок послеоперационного периода, могут развиваться послеоперационные осложнения аппендицита, к таким осложнениям можно отнести осложнения, которые относятся к осложнениям со стороны послеоперационной раны. К ним относят следующее.

Динамическая кишечная непроходимость: вызывается функциональными изменениями моторики кишечной мускулатуры без наличия каких-либо механических нарушений, препятствующих передвижению кишечного содержимого. Чаще всего бывает паралитического характера. Прекращается перистальтика кишечника, возникает вздутие с прекращением процесса всасывания и венозным застоем в стенке кишечника.

Клиника: самый первый симптом – вздутие кишечника, который не связан с болью. Сначала вздутие сопровождается рвотой содержимым желудка, дальше желчью, а уже после, в поздний период каловыми массами.

Кишечная стенка травмируется при длительном вздутии кишечника, и идёт сопровождение и внедрение через неё вирусов в брюшную полость. Все выше сказанное, приведёт к выявлению симптомов вторичного перитонита.

Послеоперационный инфильтрат образуется в области перехода подвздошной кишки в слепую, вследствие инфекции, а также после удаления аппендикса. Ощупывая пациента в правой области, можно нащупать болезненное опухолевое образование. Лечение осуществляется без хирургического вмешательства.

Поддиафрагмальный абсцесс: это осложнение перитонита, характеризуется большим скоплением гноя. Абсцесс иногда может располагаться и в забрюшинном пространстве.

Абсцессы дугласова пространства: формируются вследствие стока воспалительной жидкости в полость таза. Дизурические явления, высокая температура тела, ощущение холода, боли внизу живота это одни из первых

симптомов тазового абсцесса. При специальном обследовании прямой кишки, а также при обследовании малого таза можно определить болезненное выбухание в дугласовом пространстве. В центре инфильтрата нередко прощупывается участок флюктуации, т.е. абсцесса. В начальном периоде этого осложнения проводят консервативное лечение (антибиотики, клизмы с настоем ромашки), а когда гнойник сформировался, производят его вскрытие.

Межкишечные абсцессы. Клиника: боли в животе, частый жидкий стул, ознобы, общая слабость. Следующей стадией симптомов являются: раздражение брюшины, парез кишечника. При надавливании пальцами кисти на живот, мы можем ощутить опухолевидное образование в области брюшной полости, которое может иметь разную локализацию, в основном в средней части живота.

Пилефлебит – это тромбоз брыжеечных и воротной вен. Его развитие происходит в ходе некроза тканей и при появлении тромбов в сосудах брыжейки отростка, вследствие чего происходит поражение воротной вены и мезентеральных сосудов.

Степень тяжести клиники можно определить, зная скорость и время, с которой распространяется закупорка печеночной вены.

После аппендэктомии, с истечением пары суток начинаются осложнения. В области передней стенки живота у пациента начинают возникать болевые ощущения, которые напоминают по некоторым ощущениям печеночные колики. Сопровождается это такими симптомами, как тошнота, кровавая рвота и коллапс. Отмечаются болезненность живота в правом подреберье, увеличение печени, асцит, печеночно-почечная недостаточность. Нередко серозный выпот наблюдается в правой плевральной полости. Иногда расширенная правая тромбированная воротная вена и отек печеночно-дуоденальной связки могут вызвать сдавление общего желчного протока с последующей механической желтухой.

Период госпитализации, а также могут быть причиной летального исхода осложнения различного вида послеоперационного периода, которые значительно ухудшают состояние пациентов. В профилактике осложнений после операции, важную роль играет динамическое наблюдение за состоянием больного, а также правильная подготовка постели больному и его положение.

### **1.3. Сестринский уход послеоперационного периода при остром аппендиците**

Уход после операции по удалению аппендицита длится от полутора до четырех недель. Если у больного имеется лишний вес или он является ребенком до 10 лет, время восстановления может быть и более продолжительным. Если больной не имеет избыточного веса и молодой, он быстрее придёт в чувство.

Послеоперационным периодом считается время между окончанием операции и до полного восстановления трудоспособности больного.

В первое время за больным нужен тщательный уход. Этот процесс может проходить у всех по-разному, но важно, чтобы больной не задохнулся: при выходе из этого состояния возможна рвота. Ещё после наркоза может остановиться сердце и дыхание, поэтому нужно контролировать пульс, частоту дыхания и давление.

Уход за пациентом в первые сутки должен включать в себя наблюдение за больным, чтобы выявить признаки кровотечения, детоксикацию организма (если необходима), контроль за восстановлением физиологических функций.

Первые пару дней нужна будет антибиотикотерапия, предупреждая бактериальные инфекции. На следующий день пациентам разрешают двигаться, а также рекомендуется дыхательная гимнастика. После операции по удалению аппендицита первые часы пациентам нельзя давать питьё, при обходимости пациентам можно смочить губы или дать сделать несколько небольших глотков.

После удаления аппендицита при хорошем самочувствии пациентам разрешают подняться через пару дней. Но все равно продолжительно долгое время должна быть ограниченная физическая нагрузка. Посещать бассейн и заниматься физической культурой, можно только после снятия швов. Стоит заметить, что уход за швом должен проходить и после выписки из больницы, регулярно обрабатывая его антисептическими средствами.

Половую жизнь рекомендуется начинать через 2-3 недели после операции, а носить тяжести можно начинать только через шесть недель. После операции по вырезанию аппендицита советуют пользоваться специальным бандажом. Нужно отказаться от горячих ванн примерно на две недели, по окончании приёма ванны нужно обязательно обрабатывать шов.

Под наблюдением опытного персонала, пациент находится после операционного стола. Больной до того, как придёт в себя, должен располагаться без подушки, низко. Если появилась рвота после анестезии, больной должен повернуть голову в сторону. К удушью языка пациента или аспирации слизи может привести асфиксия, нужно выдвинуть вперёд нижнюю челюсть и вытащить язык, при помощи тампона извлечь из горла слизь и таким образом вызвать кашлевой рефлекс. Как только пациент пришёл в себя, ему нужно принять такое положение, которое будет защищать рану.

Повышенное положение (полусидя), которое облегчает дыхание рекомендуется после операции на груди, а также лапаротомии; после операции на позвоночнике рекомендуется положение на животе.

Для того чтобы предотвратить пневмонию, тромбоэмболию и развитие других осложнений, нужно как можно раньше начать выполнять двигательную активацию. Положением в постели пациенту, сестра обеспечивает желаемым, в зависимости от общего состояния после операции, типа анестезии (поднимает головной или ножной конец функциональной кровати; заботится о подголовнике, ролике под ногами если кровать нормальная и т.п.).

Аппендикс нередко воспаляется из-за неправильного питания, диета после его удаления - это тоже уход и ключевой момент того, как скоро наступит полное выздоровление и появится возможность вернуться к обычной жизни. В первые и вторые сутки пациентам стоит употреблять только жидкую кашу, нежирный бульон из мяса курицы, кисель и овощное пюре. Если больной не может употребить пищу сам, медицинская сестра должна ему помочь.

На третьи – четвёртые сутки можно прибавлять к рациону черный хлеб и сливочное масло. Первую неделю рекомендуют включить в рацион нежирные супы и супы-пюре из овощей, а также нежирный творог.

На второй неделе можно есть молочные продукты, мед, сухофрукты. Продукты, которые запрещены весь период восстановления. Среди них алкоголь, майонез, жирный йогурт, выпечка, специи, кетчуп, копченое, острое, жареное, а также жирное.



Чтобы предотвратить пролежни, а также застойные явления в легких и других органах, медицинский персонал должен менять положение тела пациента примерно каждые 2 часа, протирать кожу антисептическими растворами и подкладывать марлевые прокладки под костные выступы.

Будет лучше, если пациент всё время лежит на специальном против пролежневого матраса. Пациентам без сознания показаны парентеральное питание и парентеральное введение жидкости. Растворы перед их введением в кровоток или в полость тела нагревают до температуры тела пациента.

### **Выводы по главе 1:**

1) Острый аппендицит - это острое воспаление червеобразного отростка (аппендикса) слепой кишки, которое относится к наиболее распространенным хирургическим патологиям брюшной полости.

2) Возможные осложнения: прободение червеобразного отростка, образование аппендикулярного абсцесса, перитонит, формирование аппендикулярного инфильтрата при позднем обращении за медицинской помощью.

3) Уход после операции по удалению аппендицита длится от полутора до четырех недель. Уход за пациентом в первые сутки должен включать в себя наблюдение за больным, чтобы выявить признаки кровотечения, детоксикацию организма (если необходима), контроль за восстановлением физиологических функций. После операции по вырезанию аппендицита советуют пользоваться специальным бандажом. Прогноз при остром аппендиците зависит от точности и своевременности диагностики. Поэтому в сомнительных случаях предпочтительнее провести лапаротомию и установить точный диагноз во время операции.

## 2. АНАЛИЗ РАСПРОСТРАНЕННОСТИ ОСТРОГО АППЕНДИЦИТА И ЕГО ПОСЛЕОПЕРАЦИОННЫХ ОСЛОЖНЕНИЙ ПО ДАННЫМ ГАУЗ «ИВОЛГИНСКАЯ ЦРБ»

**Цель исследования** заключается в анализе распространённости острого аппендицита, его места в структуре острых хирургических заболеваний и его послеоперационных осложнений по данным РФ, РБ и ГАУЗ «Иволгинская ЦРБ» и в выявлении факторов риска развития послеоперационных осложнений у пациентов (в т.ч. спаек).

В соответствии с целью в исследовании были поставлены следующие **задачи**:

1) Провести анализ статистических данных по распространённости острого аппендицита и его послеоперационных осложнений по данным РФ, РБ и ГАУЗ «Иволгинская ЦРБ» за 2020-2022 гг.

2) Провести анкетирование пациентов хирургического отделения ГАУЗ «Иволгинская ЦРБ», которым была проведена аппендэктомия.

3) Разработать памятку для пациентов по профилактике послеоперационных осложнений после аппендэктомии.

### 2.1. Анализ статистических данных

В ходе выполнения данного исследования нами проводился анализ статистических данных по заболеваемости острым аппендицитом и структуре его послеоперационных осложнений по данным РФ, РБ и ГАУЗ «Иволгинская ЦРБ» (табл. 2.1).

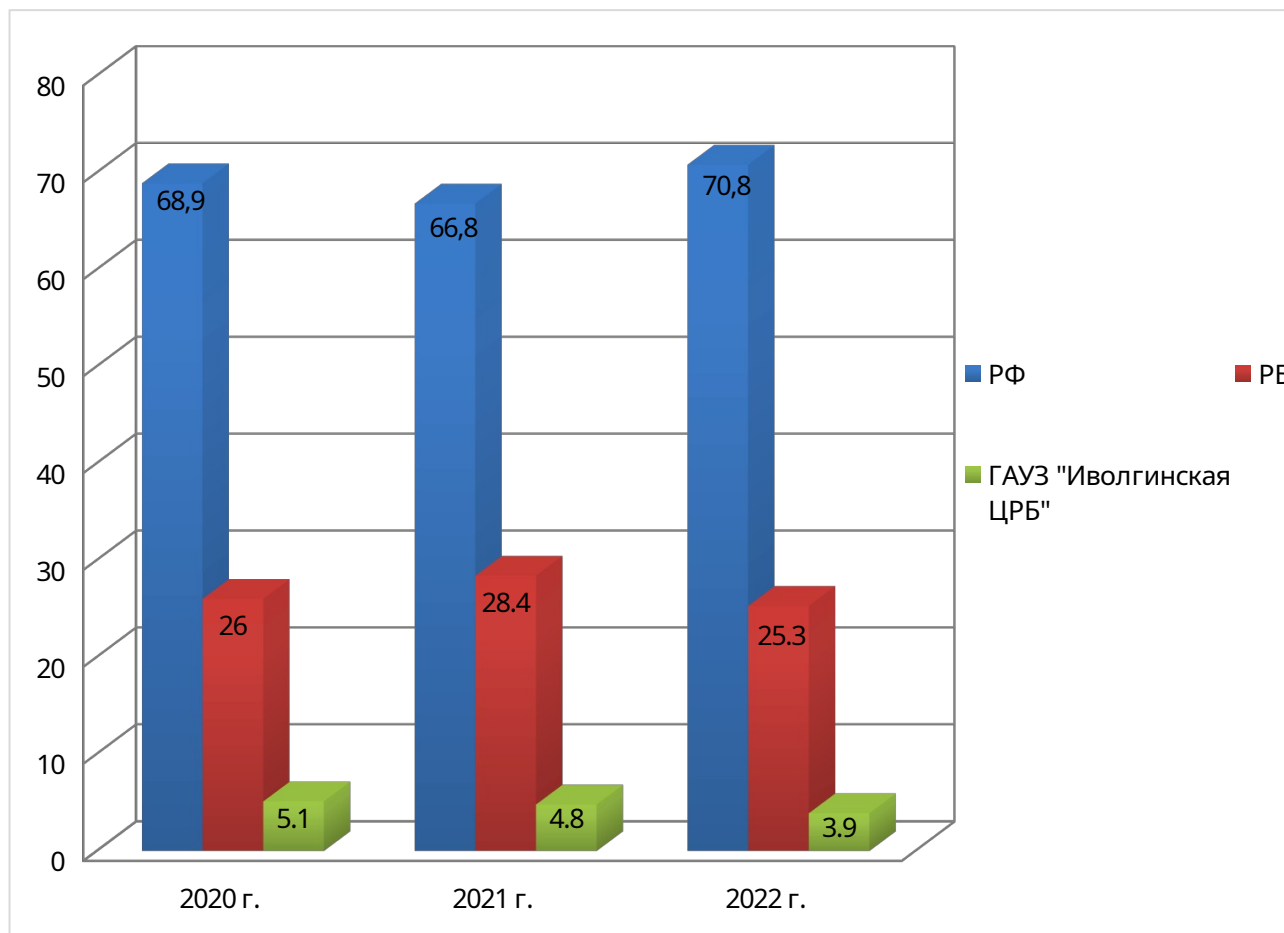
Таблица 2.1

Данные по заболеваемости острым аппендицитом за 2020-2022 гг. на 10 тыс. населения

Территория / Год	2020		2021		2022	
	абс.	отн.	абс.	отн.	абс.	отн.
<b>РФ</b>	3 542	68,9%	3 415	66,8%	3 915	70,8%
<b>РБ</b>	1 337	26%	1 449	28,4%	1 399	25,3%
<b>ГАУЗ «Иволгинская ЦРБ»</b>	264	5,1%	246	4,8%	215	3,9%

Исходя из данных таблицы 2.1, отмечаются следующие изменения:

- отмечается снижение заболеваемости острым аппендицитом по РФ на 3,6% в 2021 г. и последующий рост на 12,8% в 2022 г.;
- определяется рост заболеваемости острым аппендицитом по РБ на 7,7% в 2021 г. и последующее снижение на 3,4% в 2022 г.;
- по данным ГАУЗ «Иволгинская ЦРБ» отмечается снижение заболеваемости острым аппендицитом в 2021 и 2022 гг. на 6,8% и 12,6%, соответственно.



**Рис. 2.1** - Данные по заболеваемости острым аппендицитом по РФ, РБ и ГАУЗ «Иволгинская ЦРБ» за 2020-2022 гг., %

Вывод: как мы видим, в РФ и РБ отмечается рост заболеваемости пациентов с острым аппендицитом. В ГАУЗ «Иволгинская ЦРБ» за период 2020-2022 гг. отмечается снижение заболеваемости.

Далее мы проводили анализ структуры острого аппендицита по половозрастной структуре по данным ГАУЗ «Иволгинская ЦРБ» за 2020-2022 гг. (табл. 2.2, рис. 2.2).

*Таблица 2.2*

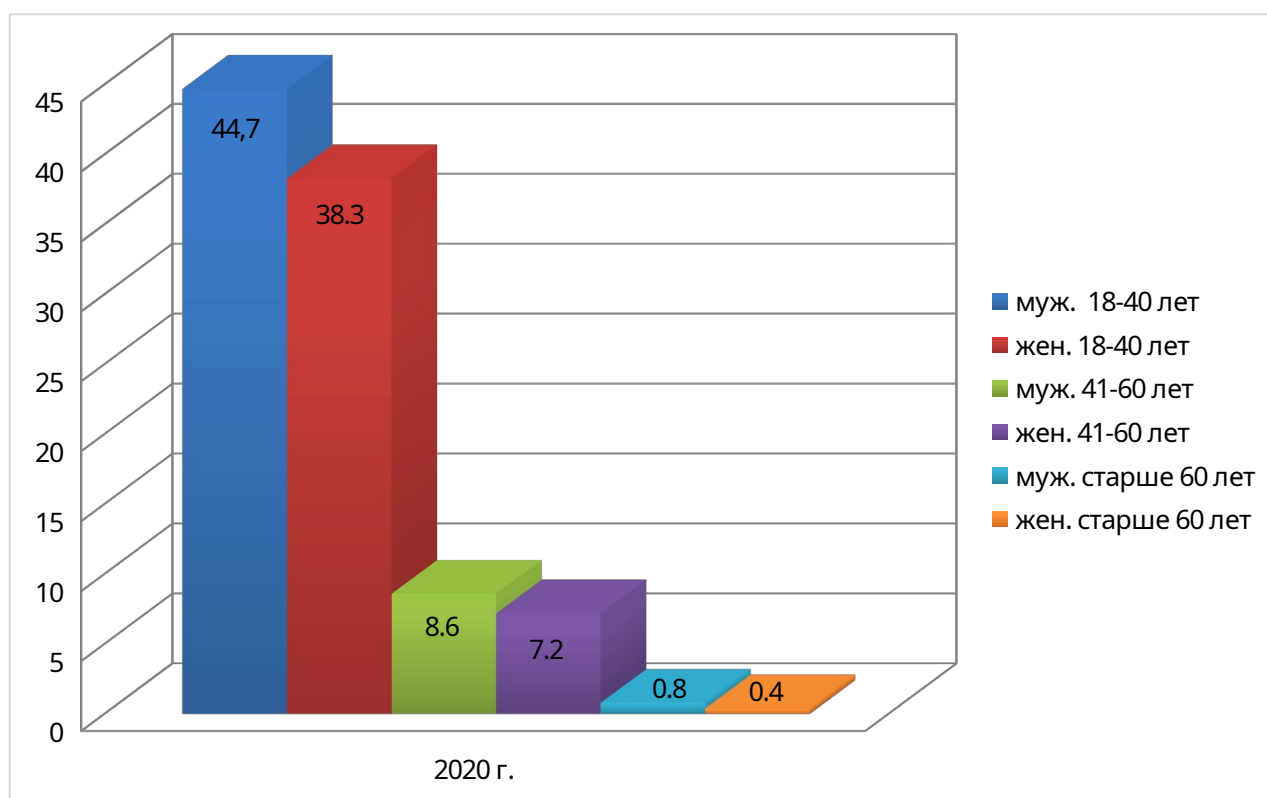
**Данные по половозрастной структуре заболеваемости острым аппендицитом по данным ГАУЗ «Иволгинская ЦРБ» за 2020-2022 гг.**

Год	Возраст											
	18-40 лет				41-60 лет				>60 лет			
	м		ж		м		ж		м		ж	
	абс.	отн.	абс.	отн.	абс.	отн.	абс.	отн.	абс.	отн.	абс.	отн.
2020	118	44,7	101	38,3	23	8,6	19	7,2	2	0,8	1	0,4
2021	106	43,1	98	39,8	21	8,5	20	8,1	1	0,5	0	-
2022	104	48,4	63	29,3	28	13	14	6,5	4	1,9	2	0,9
Всего	328	-	262	-	72	-	53	-	7	-	3	-

Исходя из данных таблицы 2.2 отмечаются следующие изменения:

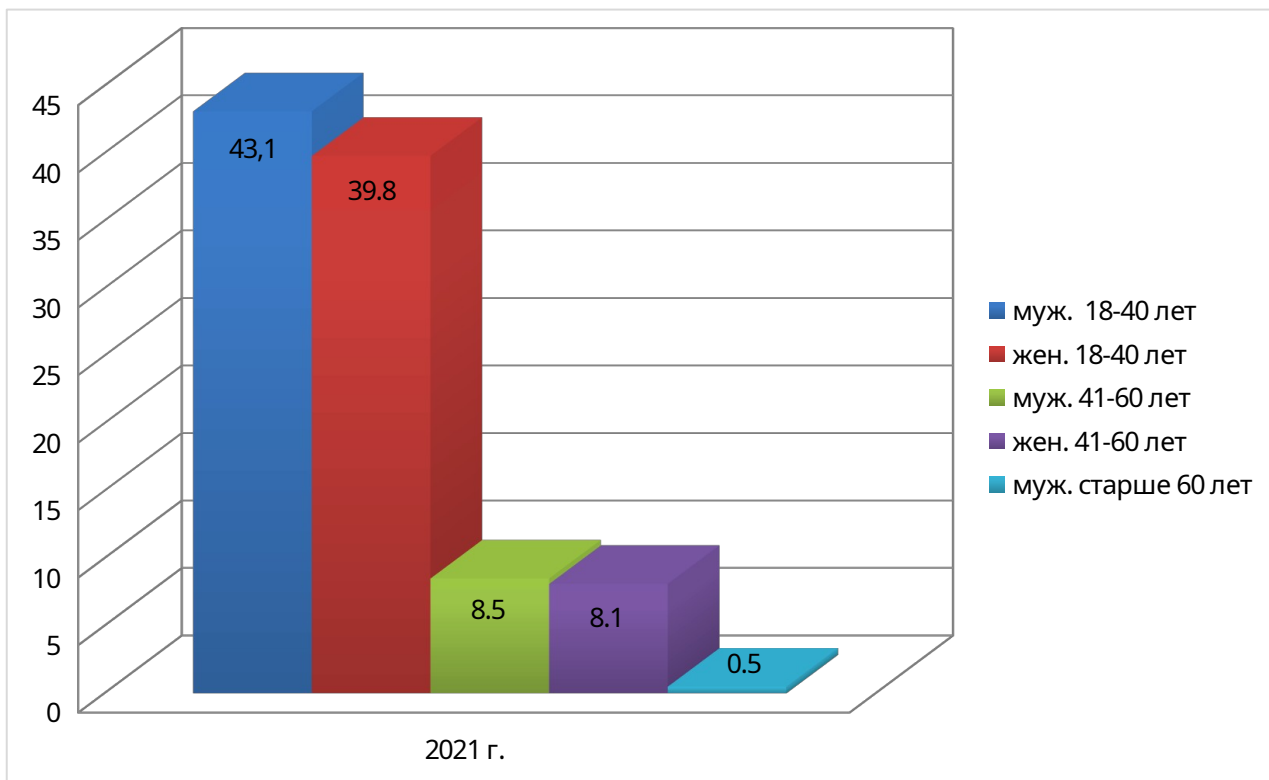
- за указанный период случаи острого аппендицита чаще встречаются среди лиц мужского пола;

- острый аппендицит наиболее характерен для лиц в возрасте 18-40 лет (рис.2.2-2.4).



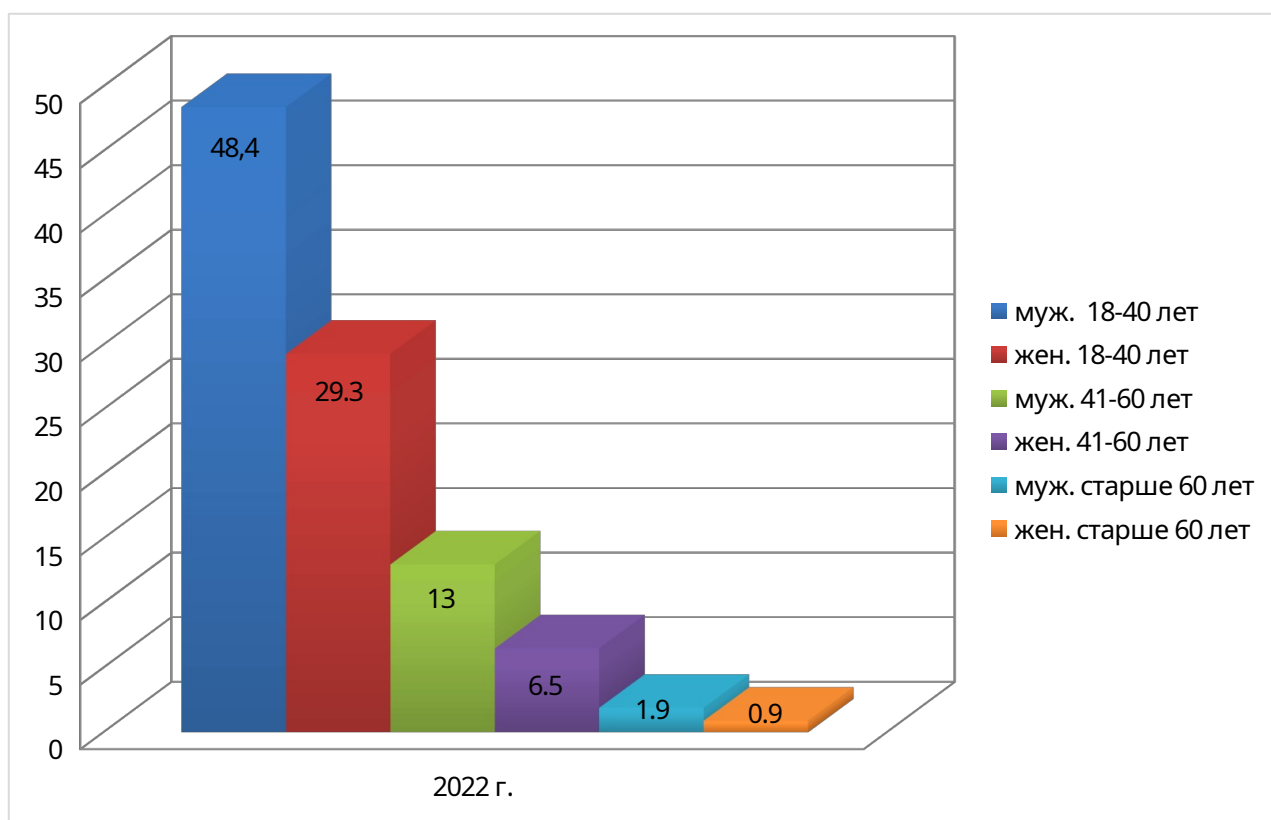
**Рис. 2.2** - Данные по половозрастной структуре заболеваемости острым аппендицитом по данным ГАУЗ «Иволгинская ЦРБ» за 2020 г., %

Вывод: основную долю составили мужчины в возрасте 18-40 лет (44,7%).



**Рис. 2.3** - Данные по половозрастной структуре заболеваемости острым аппендицитом по данным ГАУЗ «Иволгинская ЦРБ» за 2021 г., %

Вывод: основную долю составили мужчины в возрасте 18-40 лет (43,1%).



**Рис. 2.4** - Данные по половозрастной структуре заболеваемости острым аппендицитом по данным ГАУЗ «Иволгинская ЦРБ» за 2022 г., %

Вывод: основную долю составили мужчины в возрасте 18-40 лет (44,7%).

Анализ структуры форм острого аппендицита по данным ГАУЗ «Иволгинская ЦРБ» за 2020-2022 гг. отражен в таблице 2.3.

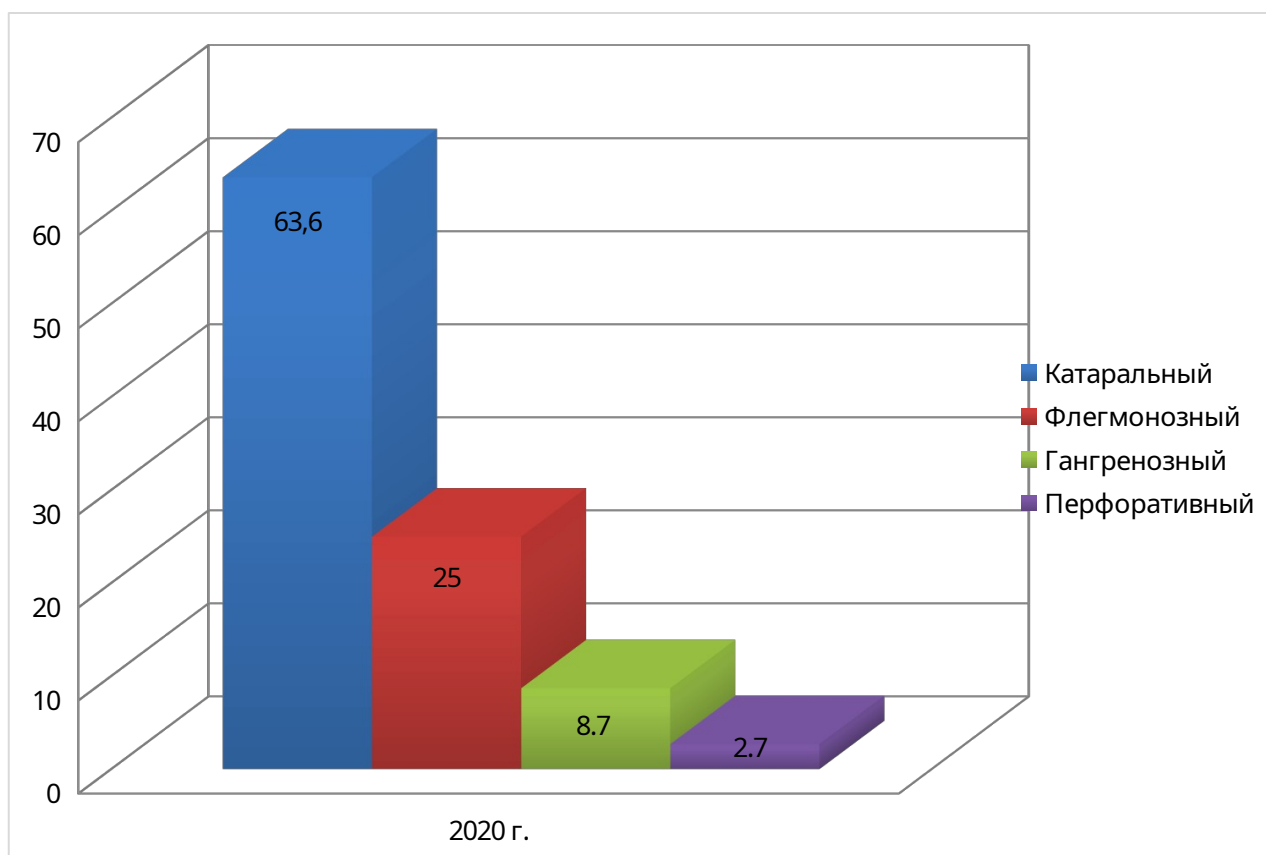
Таблица 2.3

**Структура форм острого аппендицита по данным ГАУЗ «Иволгинская ЦРБ» за 2020-2022 гг.**

Год/форма	Катаральный		Флегмонозный		Гангренозный		Перфоративный	
	абс.	отн.	абс.	отн.	абс.	отн.	абс.	отн.
<b>2020</b>	168	63,6	66	25	23	8,7	7	2,7
<b>2021</b>	161	65,5	62	25,2	19	7,7	4	1,6
<b>2022</b>	149	69,3	51	23,7	12	5,6	3	1,4
<b>Всего</b>	478	-	179	-	54	-	14	-

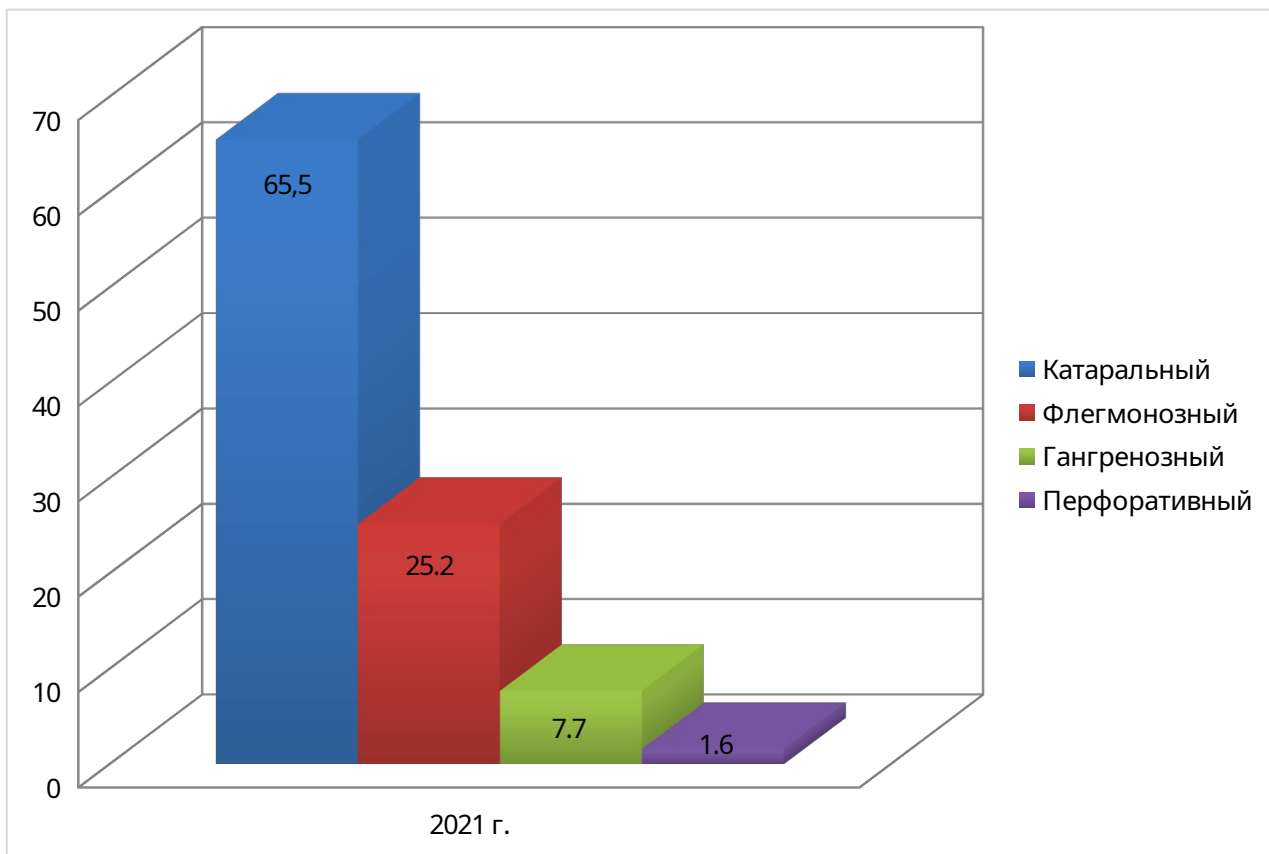
Исходя из данных таблицы 2.3, отмечаются следующие закономерности:

- за 2020-2022 гг. наибольшую долю составляют катаральные формы;
- отмечается снижение частоты катаральных форм на 11,3%;
- отмечается снижение флегмонозных форма на 22,7%;
- отмечается снижение частоты гангренозных форм на 47,7%;
- отмечается снижение частоты перфоративных форм на 57,1% (рис. 2.4).

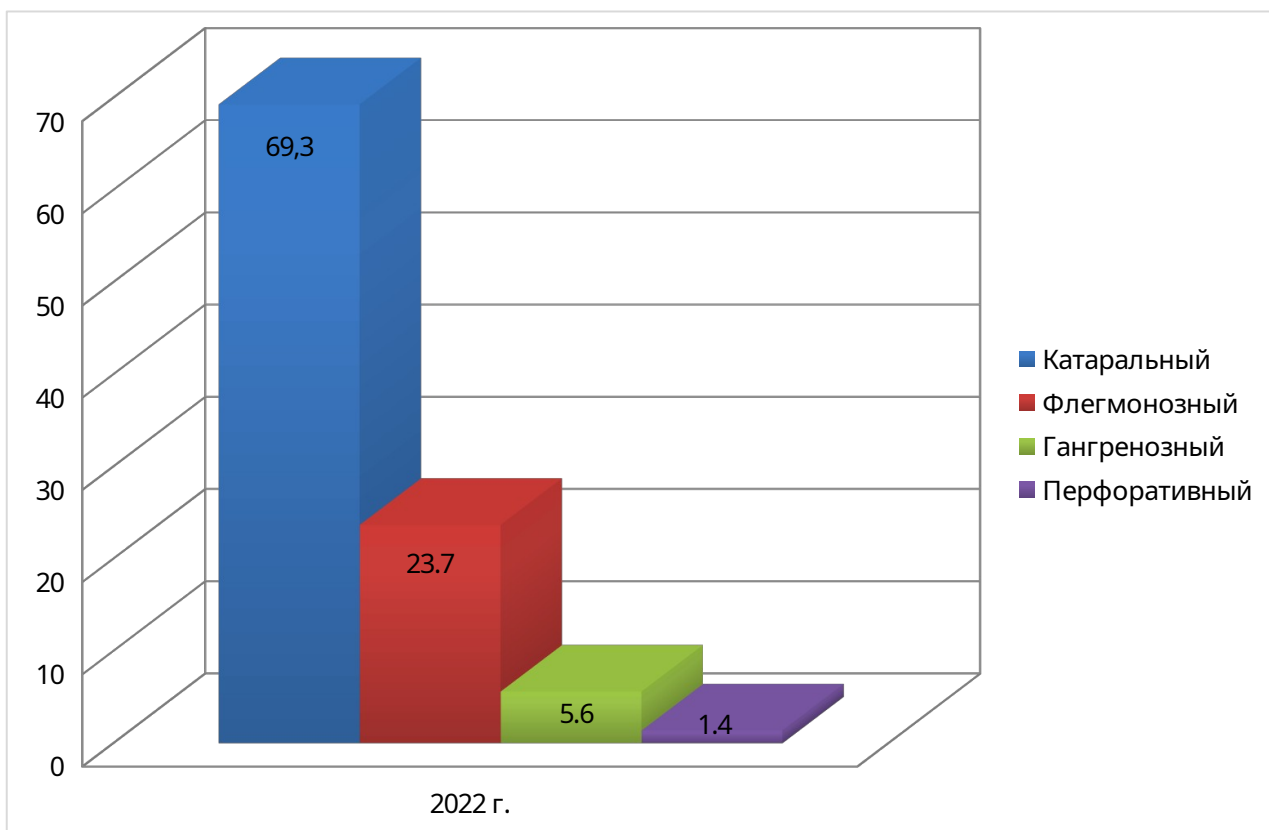


**Рис. 2.5** - Структура форм острого аппендицита в ГАУЗ «Иволгинская ЦРБ» в 2020 г., %

Вывод: в 2020 г. катаральные формы составляют 63,6%.



**Рис. 2.6** - Структура форм острого аппендицита в ГАУЗ «Иволгинская ЦРБ» в 2021 г., %  
**Вывод:** в 2021 г. катаральные формы составляют 65,5%.



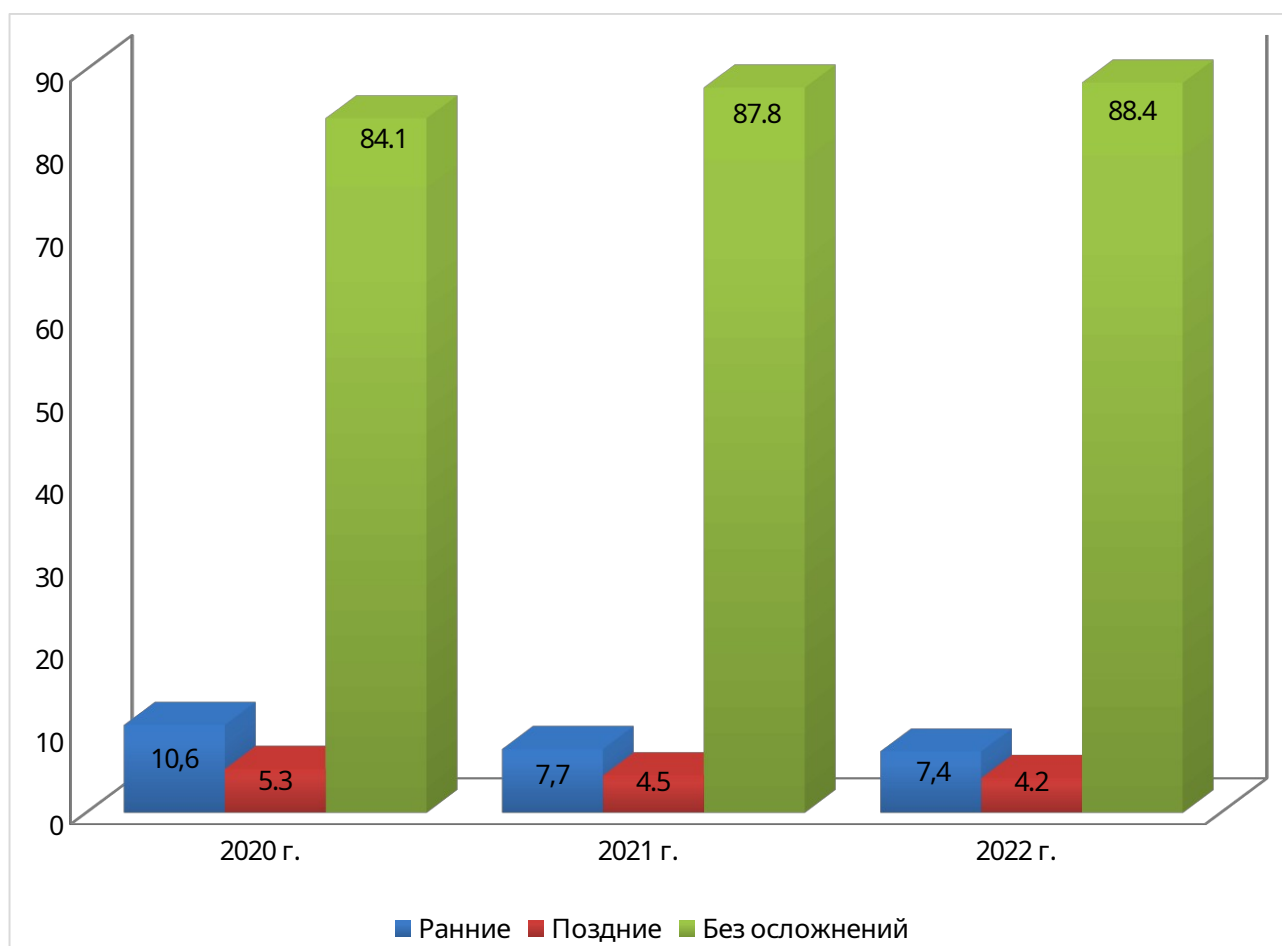
**Рис. 2.7** - Структура форм острого аппендицита в ГАУЗ «Иволгинская ЦРБ» в 2022 г., %  
**Вывод:** в 2022 г. катаральные формы составляют 69,3%.

Анализ частоты осложнений после аппендэктомии по данным ГАУЗ «Иволгинская ЦРБ» за 2020-2022 гг. отражен в табл. 2.4 и на рис. 2.8.

Таблица 2.4

**Частота развития осложнений после аппендэктомии по данным ГАУЗ «Иволгинская ЦРБ» за 2020-2022 гг.**

Год/наличие осложнений	Осложнения				Без осложнений	
	ранние		поздние		абс. отн.	
	абс.	отн.	абс.	отн.		
<b>2020</b>	28	10,6	14	5,3	222	84,1
<b>2021</b>	19	7,7	11	4,5	216	87,8
<b>2022</b>	16	7,4	9	4,2	190	88,4
<b>Всего</b>	63	-	34	-	628	-



**Рис. 2.8** - Частота развития осложнений после аппендэктомии по данным ГАУЗ «Иволгинская ЦРБ» за 2020-2022 гг., %

Вывод: ранние осложнения занимают 7,4-10,6% случаев, поздние – 4,2-5,3%.



Структура послеоперационных осложнений после аппендэктомии по данным ГАУЗ «Иволгинская ЦРБ» в 2020-2022 гг. отражен в табл. 2.5, рис. 2.9.

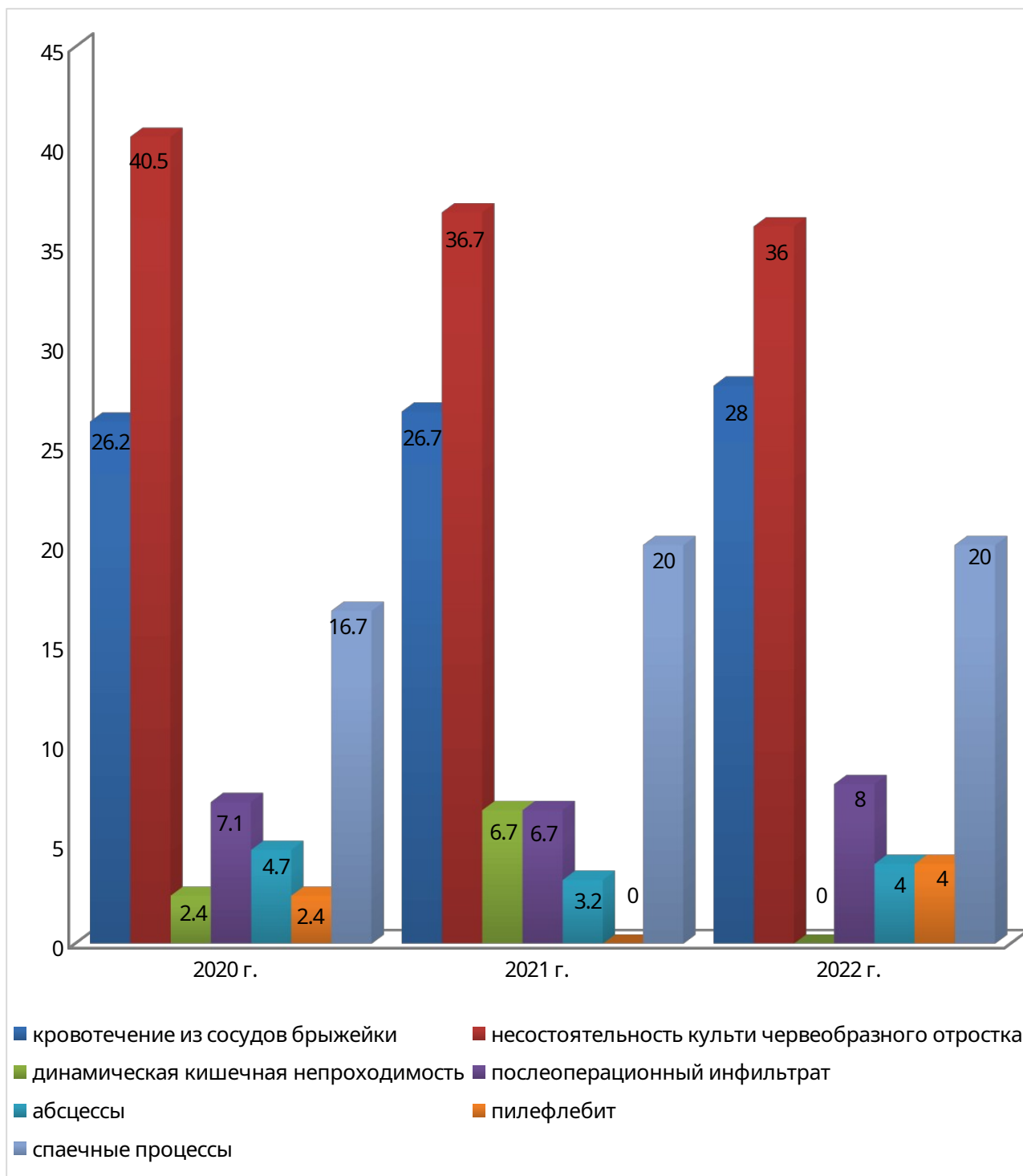
Таблица 2.5

**Структура послеоперационных осложнений после аппендэктомии по данным  
ГАУЗ «Иволгинская ЦРБ» за 2020-2022 гг.**

Вид осложнения	2020 г.		2021 г.		2022 г.	
	абс.	отн. %	абс.	отн. %	абс.	отн. %
<b>Ранние:</b>						
- кровотечение из сосудов брыжейки	11	26,2	8	26,7	7	28
- несостоятельность культи червеобразного отростка	17	40,5	11	36,7	9	36
<b>Поздние:</b>						
- динамическая кишечная непроходимость	1	2,4	2	6,7	0	-
- послеоперационный инфильтрат	3	7,1	2	6,7	2	8
- абсцессы	2	4,7	1	3,2	1	4
- пилефлебит	1	2,4	0	-	1	4
- спаечные процессы	7	16,7	6	20	5	20
<b>Всего</b>	<b>42</b>	<b>-</b>	<b>30</b>	<b>-</b>	<b>25</b>	<b>-</b>

Анализ структуры послеоперационных осложнений после аппендэктомии по данным ГАУЗ «Иволгинская ЦРБ» в 2020-2022 гг. показал следующее:

- наибольшую долю в общей структуре послеоперационных осложнений после аппендэктомии составляет несостоятельность культи червеобразного отростка;
- наименьшую долю в структуре послеоперационных осложнений после аппендэктомии составляют динамическая кишечная непроходимость и пилефлебит;
- отмечается снижение частоты спаечных процессов на 14,3% в 2021 г. и на 16,7% в 2022 г. (рис. 2.9).



**Рис. 2.9** - Структура послеоперационных осложнений после аппендэктомии по данным ГАУЗ «Иволгинская ЦРБ» в 2020-2022 гг., %

**Вывод:** отмечается снижение частоты спаечных процессов на 14,3% в 2021 г. и на 16,7% в 2022 г.

## 2.2. Анализ проведённого анкетирования

Нами было проведено анонимное анкетирование 20 пациентов хирургического отделения ГАУЗ «Иволгинская ЦРБ» с целью выявления риска возможных осложнений после аппендэктомии и уровня знаний пациентов по профилактике осложнений. Возраст респондентов: от 18 до 35 лет; средний возраст - 25 лет. В исследовании была использована анкета пациента (приложение 1). Анализ полученных данных проводился статистическим методом.

По результатам проведенного мною исследования получены следующие результаты.

По полу пациенты распределились следующим образом:

- мужчины – 14 человек,
- женщины – 6 человек (рис. 2.10).

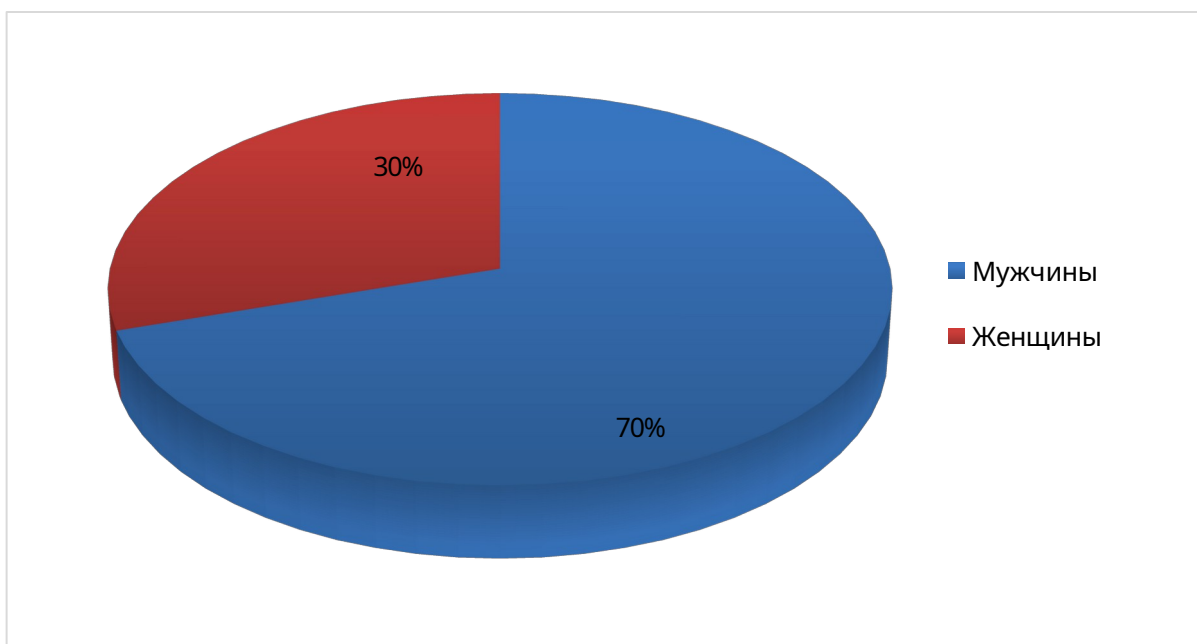


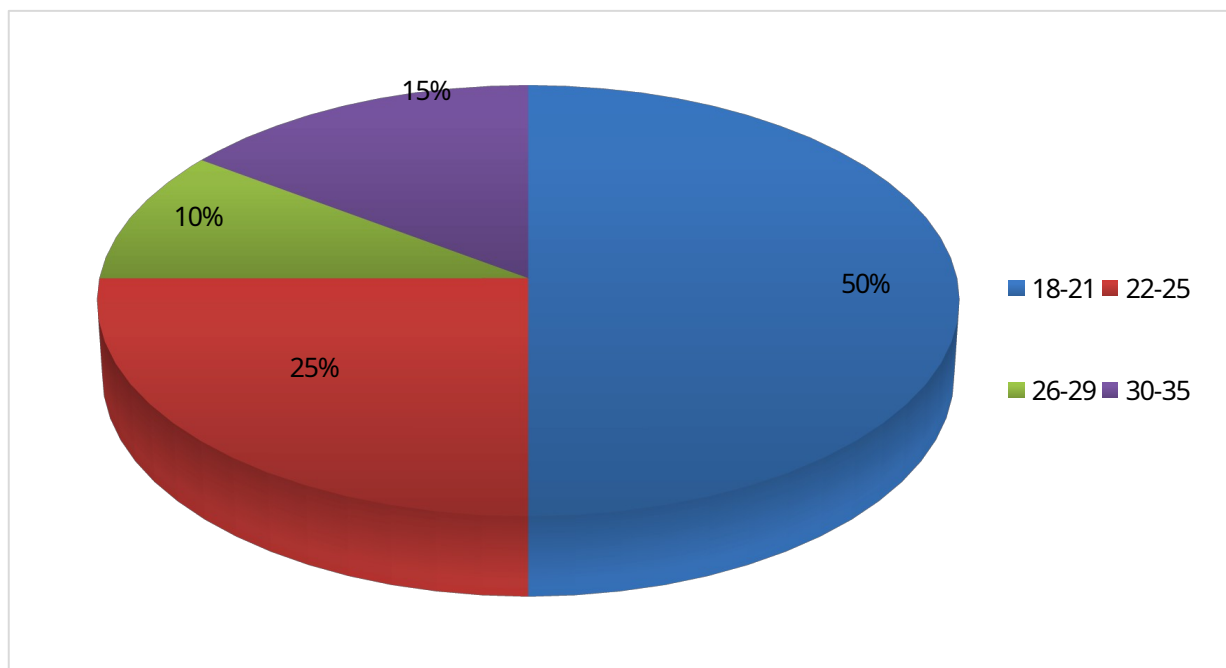
Рис. 2.10 – Распределение респондентов по полу

Вывод: большинство пациентов, которым была проведена аппендэктомия, составили мужчины (70%).

По полу пациенты распределились:

- 18-21 год – 10 человек,
- 22-25 лет – 5 человек,
- 26-29 лет – 2 человека,

- 30-35 лет – 3 человека (рис. 2.11).



**Рис. 2.11** – Распределение респондентов по возрасту

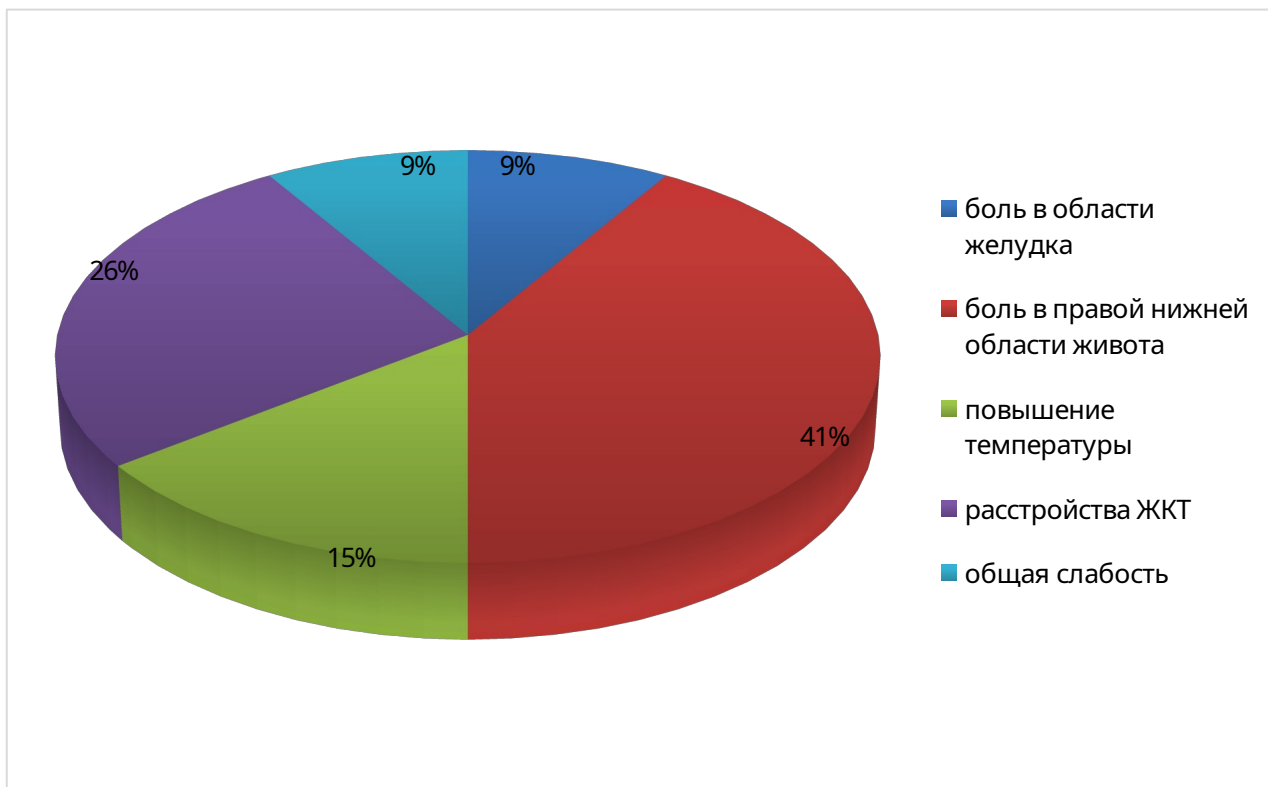
Вывод: большую часть пациентов, которым была проведена аппендэктомия, составили люди в возрасте 18-21 лет (50%).

На вопрос «Какие симптомы Вас беспокоили в начале болезни?» получили следующие ответы:

- боль в области желудка – 3 человека,
- боль в правой нижней области живота – 14 человек,
- повышение температуры – 5 человек,
- расстройство ЖКТ (тошнота, рвота, диарея) – 9 человек,
- общая слабость – 3 человека (рис. 2.12).

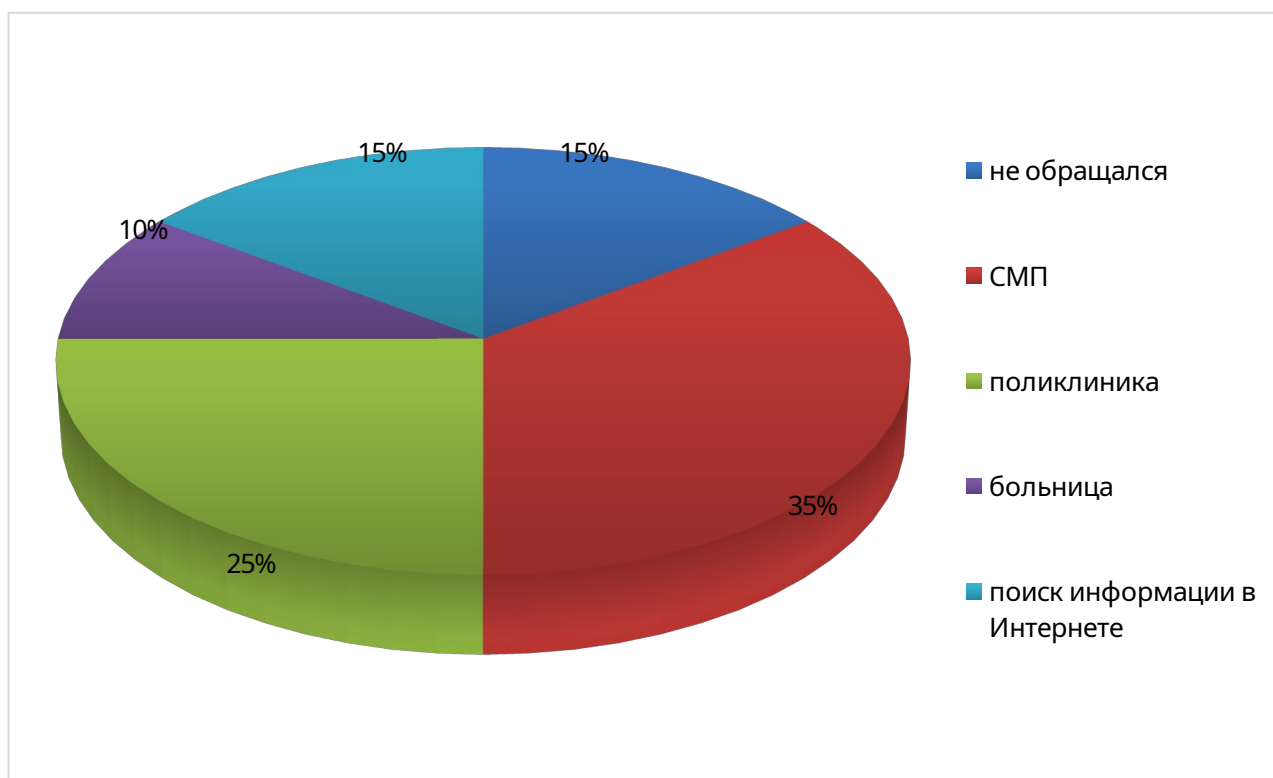
На вопрос «Куда Вы сразу обратились при появлении данных симптомов?» были получены ответы:

- никуда, думал, что пройдет – 3 человека,
- в скорую помощь – 7 человек,
- в поликлинику – 5 человек,
- в больницу – 2 человека,
- поиск информации в Интернете – 3 человека (рис. 2.13).



**Рис. 2.12** – Симптомы в начале болезни

Вывод: большинство пациентов в начале заболевания беспокоили в правой подвздошной области и расстройство ЖКТ (тошнота, рвота, диарея).

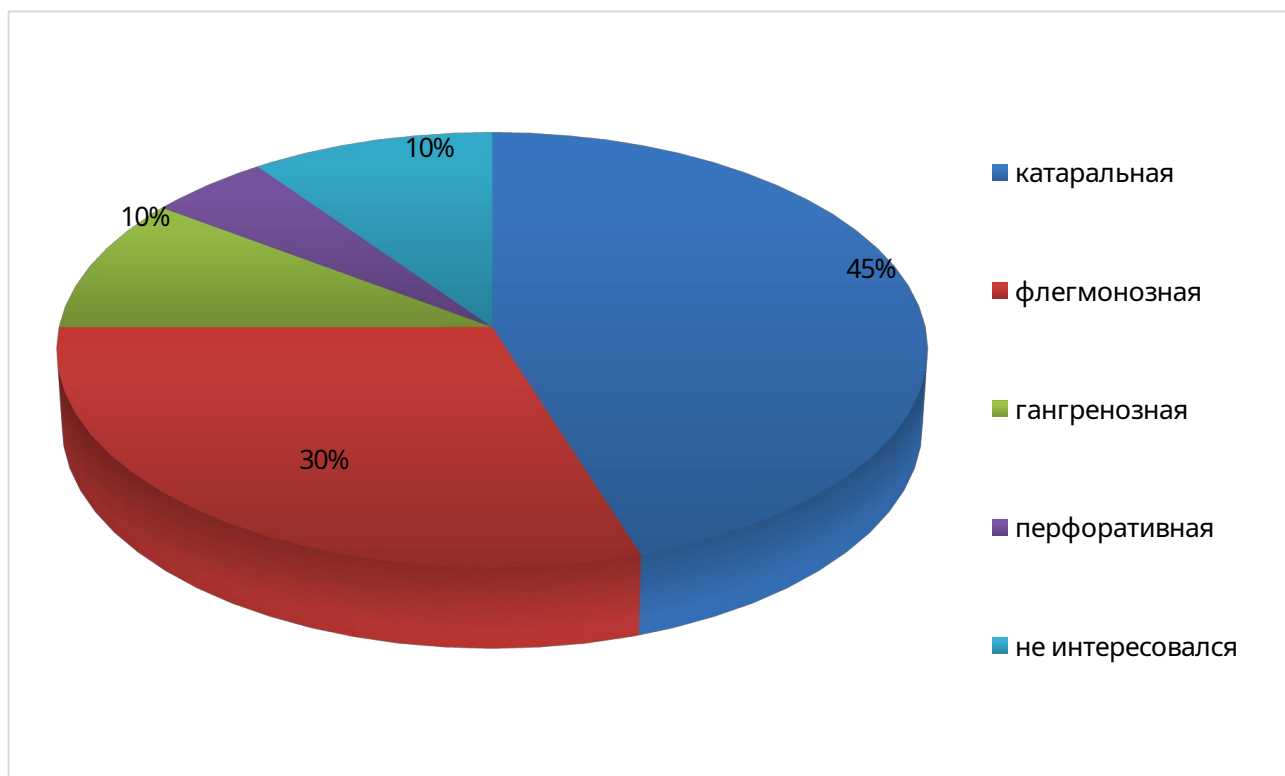


**Рис. 2.13** – Место обращения при появлении симптомов

Вывод: большинство пациентов при появлении вышеуказанных жалоб обратилось в скорую медицинскую помощь (35%).

На вопрос «Какая форма аппендицита у Вас была диагностирована?» были получены ответы:

- катаральная – 9 человек,
- флегмонозная – 6 человек,
- гангренозная – 2 человека,
- перфоративная – 1 человек,
- не интересовался – 2 человека (рис. 2.14).

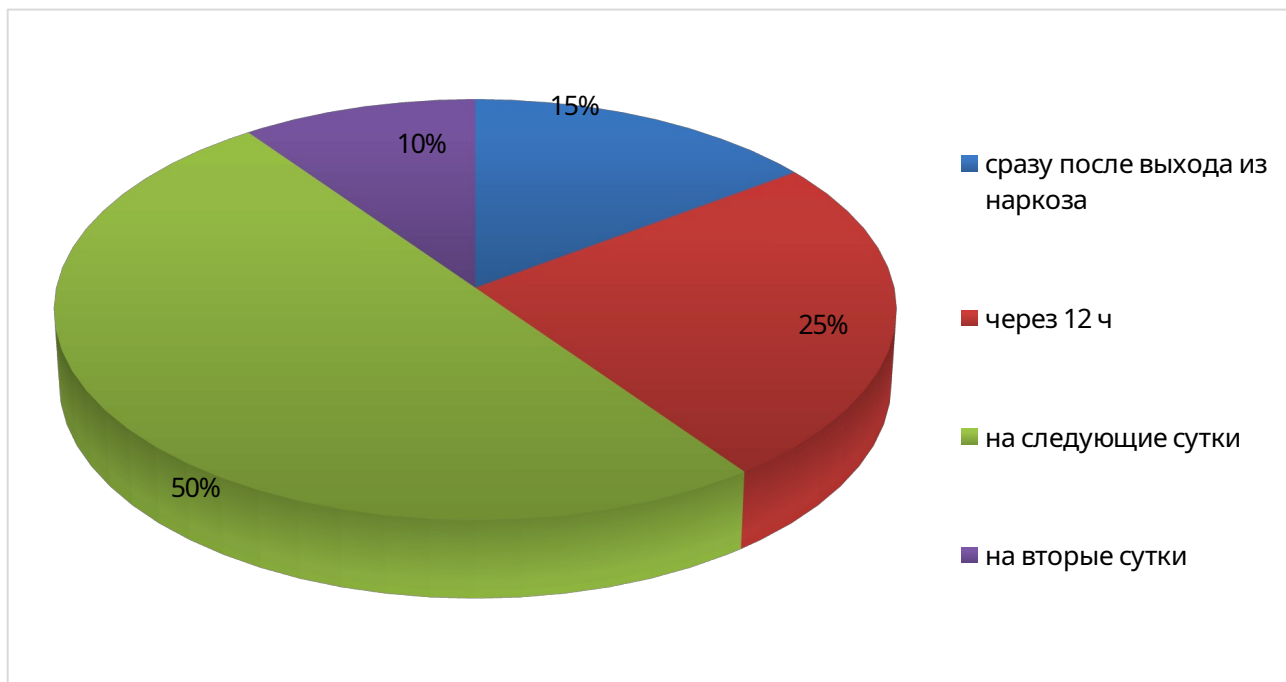


**Рис. 2.14** – Форма острого аппендицита

Вывод: наиболее распространёнными формами острого аппендицита среди пациентов больницы стали катаральная (45%) и флегмонозная (30%).

На вопрос «Через какое время после проведения операции Вы начали вставать с кровати?» были получены ответы:

- как только отошел наркоз – 3 человека,
- через 12 ч после операции – 5 человек,
- на следующий день – 10 человек,
- через день – 2 человека (рис. 2.15).

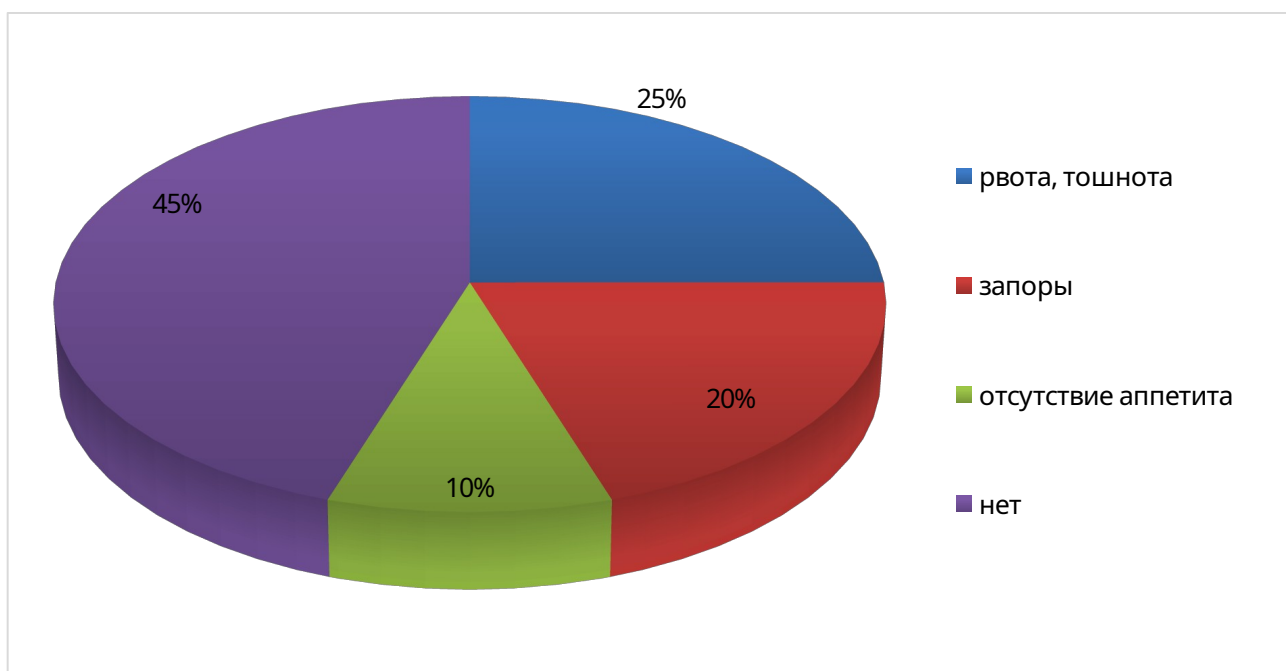


**Рис. 2.15** – Вставание с кровати в послеоперационном периоде

Вывод: около половины пациентов встали с кровати на следующий день.

На вопрос «Были ли у Вас расстройства ЖКТ после проведения аппендэктомии? Если да, то какие?» были получены следующие ответы:

- рвота, тошнота – 5 человека,
- запоры – 4 человека,
- отсутствие аппетита – 2 человека,
- не было – 9 человек (рис. 2.16).



**Рис. 2.16** – Расстройство ЖКТ после аппендэктомии

Вывод: около половины пациентов после аппендэктомии беспокоили такие симптомы как рвота, тошнота (25%), запоры (20%), отсутствие аппетита (10%).

На вопрос «Отмечали ли Вы наличие выделений в области шва через несколько дней после операции? Если да, то какие?» были получены ответы:

- прозрачные – 7 человек,
- кровянистые – 2 человека,
- гнойные – 2 человека,
- не было – 9 человек (рис. 2.17).

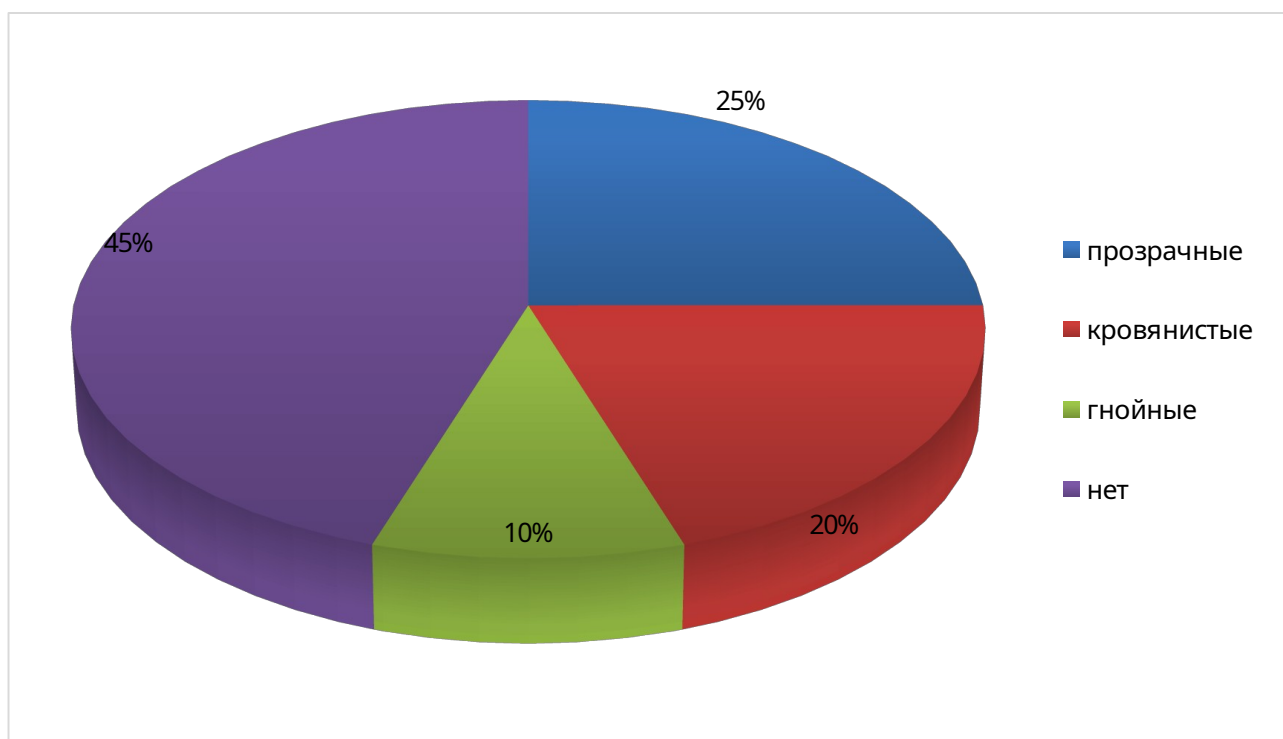


Рис.

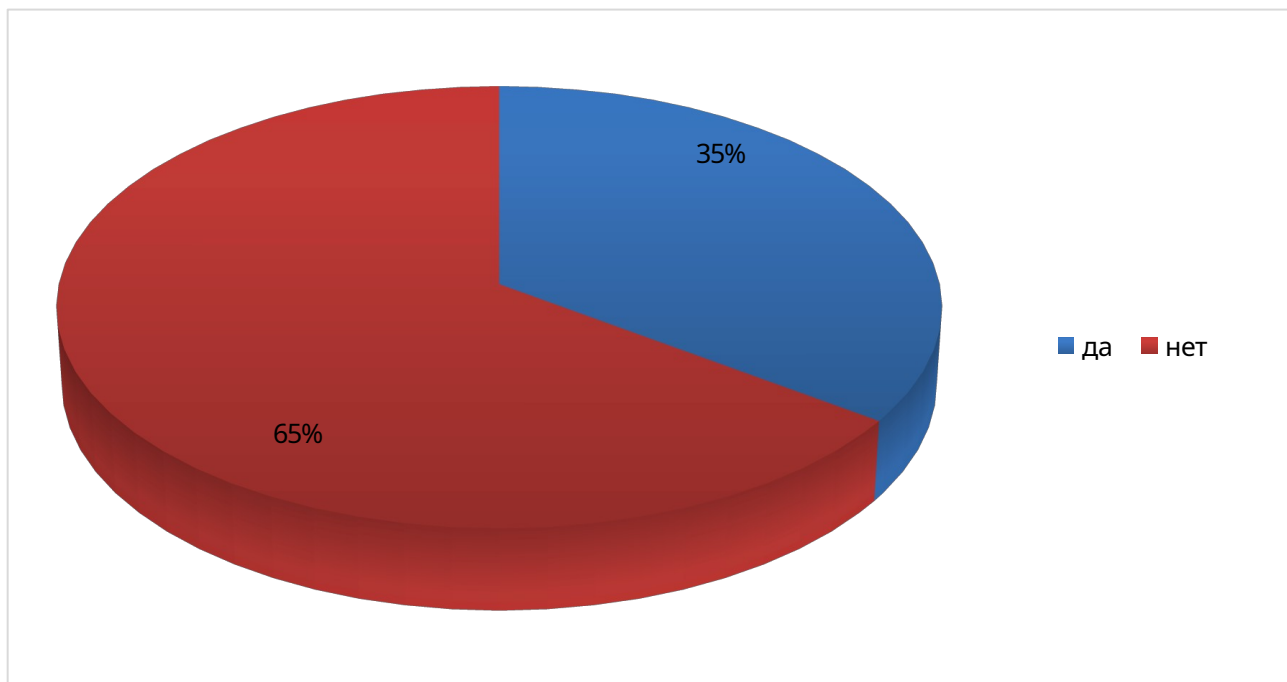
2.17 – Наличие и характер выделений в области шва после операции

Вывод: большинство пациентов не отмечали никаких выделений в области послеоперационного шва.

На вопрос «Знаете ли Вы об особенностях питания и физической активности после выписки из стационара?» были получены ответы:

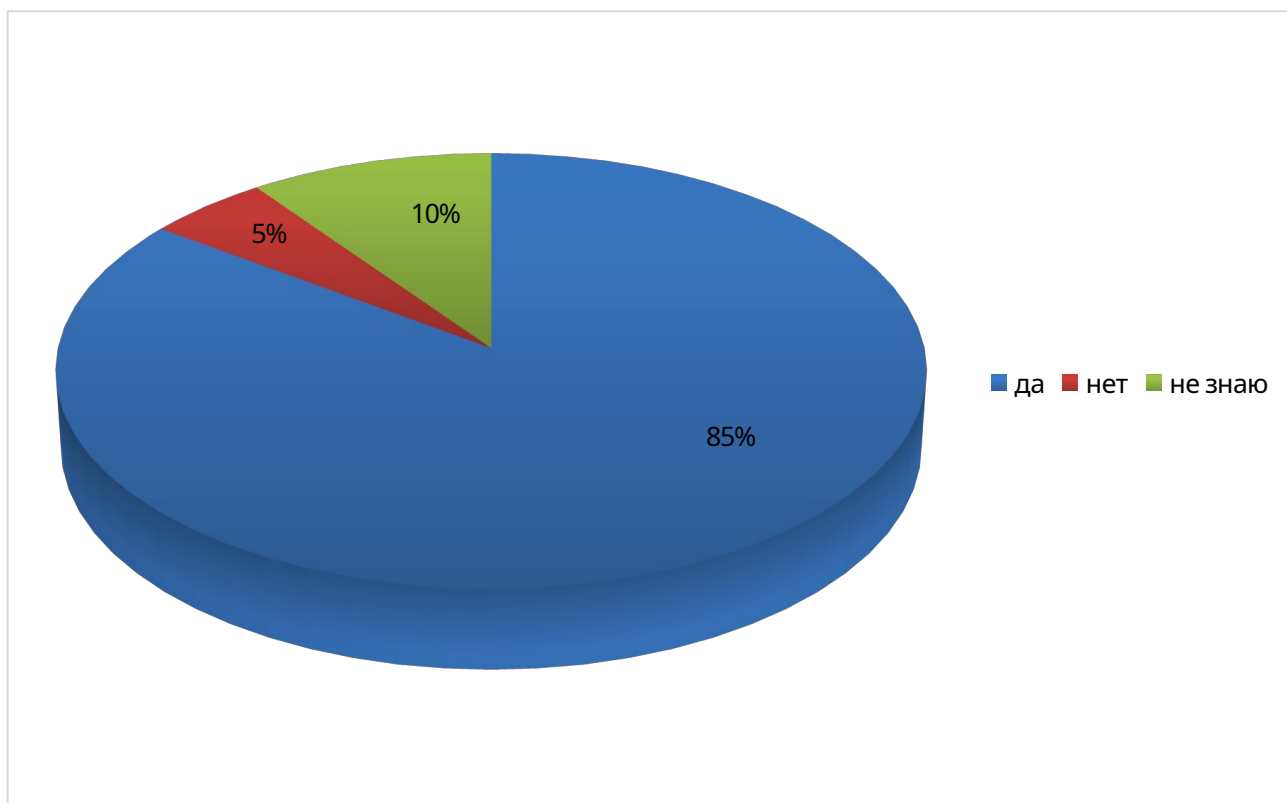
- да – 7 человек,
- нет – 13 человек (рис. 2.18).





**Рис. 2.18** – Информированность пациентов об особенностях питания и физической активности после аппендэктомии

Вывод: только треть опрошенных информированы об особенностях питания и физической активности после аппендэктомии.



**Рис. 2.19** – Желание улучшить свои знания по вопросам профилактики осложнений

Вывод: большая часть опрошенных хотели бы улучшить свои знания по вопросам профилактики послеоперационных осложнений.

На вопрос «Хотели бы Вы улучшить свои знания по вопросам профилактики послеоперационных осложнений?» были получены ответы:

- да – 17 человек,
- нет – 1 человек,
- не знаю – 2 человека (рис. 2.19).

Это послужило причиной разработки памятки для пациентов (приложение 2).

### **Выводы по главе 2:**

Анализ статистических данных показал следующее:

- по данным ГАУЗ «Иволгинская ЦРБ» отмечается снижение заболеваемости острым аппендицитом в 2021 и 2022 гг. на 6,8% и 12,6%;
- случаи острого аппендицита чаще встречаются среди лиц мужского пола в возрасте 18-40 лет;
- наибольшую долю составляют катаральные формы;
- ранние осложнения занимают 7,4-10,6% случаев, поздние – 4,2-5,3%;
- отмечается снижение частоты спаечных процессов на 14,3% в 2021 г. и на 16,7% в 2022 г.

Анализ проведённого анкетирования показал, что пациенты, которым была проведена аппендэктомия, имеют следующие риски развития послеоперационных осложнений:

- позднее обращение в больницу;
- ранняя физическая активность после операции;
- тяжелая форма аппендицита;
- гнойные выделения в области шва;
- незнание особенностей питания после аппендэктомии;
- расстройства ЖКТ после операции.

Это послужило причиной разработки памяток для пациентов (приложения 2,3).

## ЗАКЛЮЧЕНИЕ

Острый аппендицит - это острое воспаление червеобразного отростка (аппендикса) слепой кишки, которое относится к наиболее распространенным хирургическим патологиям брюшной полости.

Острый аппендицит не имеет специфического возбудителя. Причиной острого аппендицита могут быть все микроорганизмы слепой кишки. Микроорганизмы в просвете червеобразного отростка находятся всегда, но не у всех людей возникает острый аппендицит. Реакция макроорганизма на внедрение микроорганизмов оказывает решающее влияние на возникновение и течение болезни. Причин возникновения острого аппендицита множество: закупорка (обтурация) отростка каловым камнем, безоаром (скопление пищевых волокон) или разрастание соединительной тканью, инфицирование аппендикса при некоторых инфекционно-воспалительных заболеваниях органов брюшной полости (инфекционный энтероколит), аллергия и даже острый тромбоз сосудов червеобразного отростка.

Диагноз острого аппендицита при типичной локализации червеобразного отростка наиболее затруднителен в течение первых часов заболевания, т. е. в стадии "катарального" воспаления, поскольку в этот период симптоматика неспецифична: мало страдает общее состояние больного, отсутствуют симптомы раздражения брюшины и др. Вот почему именно при катаральной форме острого аппендицита встречается наибольшее количество диагностических ошибок. В лучшем случае это приводит к напрасному удалению червеобразного отростка. Тем не менее, внимательная оценка анамнеза и данных физикального исследования, а также использование лапароскопии в значительной мере снижают частоту неверных диагнозов и таким образом, исключают проведение ненужных аппендэктомий.

Прогноз при остром аппендиците зависит от точности и своевременности диагностики. Поэтому в сомнительных случаях предпочтительнее провести лапаротомию и установить точный диагноз во время операции.

Наиболее часто острый аппендицит приходится отличать от прободной язвы желудка или двенадцатиперстной кишки, острого холецистита, острого панкреатита, болезни Крона, воспаления Меккелева дивертикула, острой кишечной

непроходимости, острого аднексита, прервавшейся внематочной беременности, почечной колики, мезаденита, плеврита и пневмонии справа, инфаркта миокарда, пищевой токсикоинфекции и ряда других.

Возможные осложнения: прободение червеобразного отростка, образование аппендикулярного абсцесса, перитонит, формирование аппендикулярного инфильтрата, спаек при позднем обращении за медицинской помощью.

Послеоперационный период является крайне важным этапом в лечении пациентов, он представляет собой временной промежуток от завершения операции до восстановления нарушенных функций, вызванных самой операцией. В послеоперационном периоде процессы регенерации и адаптации занимают главенствующее место. К задачам этого периода относятся предупреждение, своевременное выявление, лечение осложнений, оперативного вмешательства.

Уход после операции по удалению аппендицита длится от полутора до четырех недель. Уход за пациентом в первые сутки должен включать в себя наблюдение за больным, чтобы выявить признаки кровотечения, детоксикацию организма (если необходима), контроль за восстановлением физиологических функций. После операции по вырезанию аппендицита советуют пользоваться специальным бандажом.

Для того чтобы предотвратить пневмонию, тромбоэмболию и развитие других осложнений, нужно как можно раньше начать выполнять двигательную активацию. Положением в постели пациенту, сестра обеспечивает желаемым, в зависимости от общего состояния после операции, типа анестезии (поднимает головной или ножной конец функциональной кровати; заботится о подголовнике, ролике под ногами если кровать нормальная и т.п.).

Анализ статистических данных показал следующее:

- по данным ГАУЗ «Иволгинская ЦРБ» отмечается снижение заболеваемости острым аппендицитом в 2021 и 2022 гг. на 6,8% и 12,6%;
- случаи острого аппендицита чаще встречаются среди лиц мужского пола в возрасте 18-40 лет;
- наибольшую долю составляют катаральные формы;
- ранние осложнения занимают 7,4-10,6% случаев, поздние – 4,2-5,3%;

- отмечается снижение частоты спаечных процессов на 14,3% в 2021 г. и на 16,7% в 2022 г.

Анализ проведенного анкетирования показал, что пациенты, которым была проведена аппендэктомия, имеют следующие риски развития послеоперационных осложнений:

- позднее обращение в больницу;
- ранняя физическая активность после операции;
- тяжелая форма аппендицита;
- гнойные выделения в области шва;
- незнание особенностей питания после аппендэктомии;
- расстройства ЖКТ после операции.

Это послужило причиной разработки памяток для пациентов (приложения 2,3).

На этом считаю цель работы достигнутой, а задачи решенными.

## СПИСОК ИСПОЛЬЗОВАННЫХ ИСТОЧНИКОВ

1. Абдурахманов, А.К. Абдоминальный туберкулез под маской острого аппендицита / А.К. Абдурахманов, А.А. Евтеева, А.В. Беликов // Бюллетень медицинских Интернет-конференций. - 2019. - Т. 9, № 2. - С. 125-126.
2. Бабаханов, А.Т. Сравнительная характеристика лапароскопической и открытой аппендэктомии / А.Т. Бабаханов, А.Т. Джумабеков, А.В. Чжао // Вестник КазНМУ. - 2019. - № 4. - С. 30-32.
3. Бут, О.А. Лапароскопическая аппендэктомия: возможности и осложнения: Автореф. дис. ... канд мед наук / О.А. Бут. - М., 2021. - 29 с.
4. Бутенко, Ю.А. Диагностическая ценность шкалы Альварадо для верификации острого аппендицита (материалы ретроспективного исследования с применением статистического критерия Пирсона) / Ю.А. Бутенко, И.А. Акперов, В.В. Усольцева [и др.] // Склифосовские чтения. Актуальные вопросы хирургии, травматологии и ортопедии. - 2019. - С. 33-35.
5. Бутырский, А.Г. Актуальные проблемы острого аппендицита (по материалам клиники) / А.Г. Бутырский, М.Д. Хакимов, С.С. Хилько [и др.] // Таврический медико-биологический вестник. - 2019. - Т. 21, № 1. - С. 28-35.
6. Валишин, Д.А. Хирургическая патология органов брюшной полости или острые кишечные инфекции: трудности диагностики / Д.А. Валишин, А.П. Мамон, Р.Т. Мурзабаева [и др.] // Креативная хирургия и онкология. - 2019. - Т. 9, № 3. - С. 177-181. doi: 10.24060/2076-3093-2019-9-3-177-181.
7. Васильев, А.Ф. Осложнения лапароскопической аппендэктомии / А.Ф. Васильев, Е.В. Братчиков, А.П. Березницкий // Эндоскопическая хирургия. - 2022. - № 2. - С. 27.
8. Волков, Ю.М. Диагностическая лапароскопия при остром аппендиците / Ю.М. Волков, А.Э. Али-Риза // Сибирский медицинский журнал. - 2021. - Т. 44, № 3. - С. 40-43.
9. Глотова, А.П. Изучение уровня жизни и состояния здоровья больных, оперированных по поводу аппендицита / А.П. Глотова, О.М. Миронова // Вестник современных исследований. - 2019. - Т. 28, № 1.7. - С. 24-25.

10. Гринцов, А.Г. Значение УЗИ в дифференциальной диагностике острого аппендицита и кисты яичника / А.Г. Гринцов, В.В. Литвиненко // Вестник гигиены и эпидемиологии. - 2020. - Т. 24, № 1. - С. 55-57.
11. Дубровский, А.В. Современные аспекты лечения острого аппендицита / А.В. Дубровский, А.И. Ковалев, Д.Ю. Петров [и др.] // Вестник экспериментальной и клинической хирургии. - 2019. - Т. 6, № 3. - С. 375-384.
12. Ермаков, И.В. Совершенствование лапароскопической хирургии аппендикулярного перитонита: Дис. ... канд мед наук / И.В. Ермаков. - М., 2020. - 128 с.
13. Ермолов, А.С. Современное лечение распространенного аппендикулярного перитонита: обзор литературы и собственный опыт / А.С. Ермолов, А.С. Арутюнян, Д.А. Благовестнов [и др.] // Вестник хирургической гастроэнтерологии. - 2019. - № 2. - С. 21-29.
14. Еськина, О.В. Хирургические «маски» острых кишечных инфекций / О.В. Еськина, Н.П. Сараева, М.В. Никольская [и др.] // Вестник Пензенского государственного университета. - 2020. - Т. 29, № 1. - С. 81-84.
15. Здравоохранение в России. 2019: стат. сб. / Росстат. - М., 2019. – 170 с.
16. Иванова, Т.Е. Атипичные формы и осложнения острого аппендицита: учебно-методическое пособие / Т.Е. Иванова. - Минск: БГМУ, 2019. - 40 с.
17. Каминский, М.Н. Современные возможности в диагностике острого аппендицита / М.Н. Каминский // Дальневосточный медицинский журнал. - 2019. - № 4. - С. 122-127.
18. Каминский, М.Н. Сравнительная оценка и оптимизация диагностических шкал острого аппендицита / М.Н. Каминский, С.А. Вавринчук // Молодой учёный. - 2019. - Т. 176, № 42. - С. 42-55.
19. Клинические рекомендации: «Острый аппендицит у взрослых». -Б.И., 2020. - 42 с.
20. Колосович, И.В. Вопросы эпидемиологии и диагностики острого аппендицита с атипичным течением / И.В. Колосович, В.А. Красовский, С.А. Бутырин [и др.] // Хирургия. Восточная Европа. - 2019. - Т. 5, № 4. - С. 538-544.

21. Костенко, Н.В. Развитие и исходы аппендикулярного инфильтрата по данным компьютерной томографии и морфологического исследования / Н.В. Костенко, С.В. Рожкова, А.Г. Разувайлова [и др.] // Кубанский научный медицинский вестник. - 2021. - Т. 163, № 2. - С. 85-90.

22. Кригер, А.Г. Аппендицит / А.Г. Кригер, А.В. Федоров, П.К. Воскресенский, А.В. Сажин. - М.: ИД «Медпрактика-М», 2022. - 256 с.

23. Отдельнов, Л.А. Пилефлебит / Л.А. Отдельнов, А.С. Мухин, А.М. Мастюкова // Вестник Дагестанской государственной медицинской академии. -2020. - Т. 36, № 3. - С. 55-61.

24. Ростовцев, М.В. Мультиспиральная компьютерная томография в выявлении и дифференциальной диагностике острого аппендицита / М.В. Ростовцев, Н.В. Нуднов, И.В. Литвиненко [и др.] // Медицинская визуализация. - 2019. - Т. 23, № 1. - С. 28-37.

25. Сажин, А.В. Острый аппендицит / А.В. Сажин, Т.В. Нечай, А.И. Кириенко. - М.: МИА, 2019. - 208 с.



## АНКЕТА ДЛЯ ПАЦИЕНТОВ

*Уважаемые респонденты! Предлагаем Вам ответить на вопросы нашей анкеты с целью улучшения знаний по вопросам профилактики осложнений при остром аппендиците! (нужные варианты отметить галочкой)*

**1. Укажите Ваш пол:** \_\_\_\_\_

**2. Сколько Вам лет?** \_\_\_\_\_

**3. Какие симптомы Вас беспокоили в начале болезни?**

- боль в области желудка
- боль в правой нижней области живота
- повышение температуры
- расстройства ЖКТ (тошнота, рвота, диарея)
- общая слабость
- свой вариант: \_\_\_\_\_

**4. Куда Вы сразу обратились при появлении данных симптомов?**

- никуда, думал, что пройдет
- в скорую помощь
- в поликлинику
- в больницу
- поиск информации в Интернете
- свой вариант: \_\_\_\_\_

**5. Какая форма аппендицита у Вас была диагностирована?**

- катаральная
- флегмонозная
- гангренозная
- перфоративная
- не интересовался

**6. Через какое время после проведения операции Вы начали вставать с кровати?**

- как только отошел наркоз
- через 12 ч после операции
- на следующий день
- через день
- не помню

**7. Были ли у Вас расстройства ЖКТ после проведения аппендэктомии? Если да, то какие?**

- рвота, тошнота
- диарея
- запоры
- отсутствие аппетита
- не было

**8. Отмечали ли Вы наличие выделений в области шва через несколько дней после операции? Если да, то какие?**

- прозрачные
- кровянистые
- гнойные
- не было

**9. Знаете ли Вы об особенностях питания и физической активности после выписки из стационара?**

- да
- нет

**10. Хотели бы Вы улучшить свои знания по вопросам профилактики послеоперационных осложнений?**

- да,
- нет,
- не знаю

*Благодарим Вас за участие в опросе!*

### Памятка «Диета в послеоперационном периоде»

Диета назначается лечащим врачом и соблюдается около двух недель, в случае отсутствия осложнений. Первые 12 часов принимать пищу не рекомендуется, аппетит отсутствует. Единственное, что позволено – протереть сухие губы кусочком льда. Куриный бульон, кисель или рисовый отвар – все, что нужно по истечению суток.

За следующее пару дней в рацион можно добавить: нежирный бульон; картофельное, тыквенное, кабачковое пюре; рис, сваренный на воде; натуральный обезжиренный йогурт; мясо курицы, отваренное и протертое. Маленькие порции каждые пару часов – лучший выход для послеоперационного восстановления.

#### ***Список разрешенных продуктов после аппендицита***

Чтобы нагрузка на желудок оставалась минимальной, в течение следующей недели стоит есть только пресные продукты. Для этого подойдут каши или жидкие супы. Хороший вариант – перемолоть овощи на блендере. Благоприятно повлияют на организм в целом пюреобразные супы с кусочками кабачков, картофель, свеклы с добавлением риса. В этих овощах присутствуют витамины А и С для быстрого заживления внутренних тканей. Для улучшения усвоения пищи нужно добавить в суп петрушку или укроп. Куриное мясо считается одним из диетических. Поэтому лучше первые дни употреблять бульоны из этого продукта.

В период после операции нужно много пить: воду, травяные чаи, приготовленные самостоятельно соки и компоты. Если нет осложнений, то на четвертый день начинают употреблять в пищу натуральные обезжиренные йогурты, несладкий творог, кефир.

Пациент может страдать запором. Тогда стоит добавить в ежедневную пищу клетчатку. Одним из лучших продуктов во время такого периода называют тыкву, которая представляет собой сокровищницу различных витаминов. Тыква богата на бета-каротин, что улучшает способность крови к свертыванию, метаболизм и увеличивает возможности усвоения продуктов ЖКТ. При запоре поможет вареная морковь, сухофрукты, отвар шиповник или запеченные яблоки.

Существуют продукты, которые нельзя употреблять в течении длительного срока после операции. К минимуму нужно снизить прием соли и продукции с ее содержанием. Идеально от нее отказаться вообще. Приправы и перец попадают под табу, поскольку вызывают в желудке дискомфорт и продлевают восстановительный процесс.

***Исключить из рациона необходимо*** бобы, фасоль, горох и томаты. Они вызывают в органах пищеварения избыточное газообразование и колики. Колбасы, копченые изделия жирное мясо сказывается отрицательно на пищеварении в период после операции. Энергия организма должна помочь восстановить ЖКТ, а вместо этого справляется с тяжелой пищей. К категории тяжелой еды можно отнести разные соусы, майонез и кетчуп. Газированная вода и ее аналоги вызывают процессы брожения и результатом могут стать проблемы со швами. К продуктам, на которые наложено табу, причисляется выпечка, сладости и шоколад. Такие продукты как мед, сухофрукты, молоко и кисломолочная продукция с высоким процентом жирности употребляются только с разрешения врачей. В послеоперационный период организм нуждается в отдыхе, поэтому лучше не нагружать его очень тяжелой пищей. Главное, чтобы еда была нежирной, легкой в усвоении ЖКТ и полна витаминов.

*Памятка «Как не допустить осложнений после аппендицита?»*

Оперативное вмешательство, произведенное в первые сутки развития аппендицита, отличается простотой выполнения, осложнения маловероятны. Обычно пациент уже на вторые сутки после операции может переворачиваться на койке, присаживаться, а вставать и ходить на 3-4-е сутки.

В последующие несколько недель пациент должен придерживаться щадящего режима, сниженных физических активностей, в противном случае возрастает риск неправильного заращения шва после аппендицита, развития спаечной болезни, паховой грыжи. Это происходит обычно на фоне: неправильного питания больного в послеоперационный период; игнорирования необходимого ношения бандажа; слабости мышечного каркаса передней брюшной стенки; недопустимых физических нагрузок и поднятия тяжестей; воспалительных внутренних процессов.

При отсутствии осложнений после аппендицита внешние швы снимаются на 10-12 день, а внутренние рассасываются в течение двух месяцев (выполняются кетгутовыми нитями). Таковы необходимые сроки для восстановления крепкого мышечного каркаса, кожные же покровы регенерируются еще быстрее. В среднем около 6 недель (не менее) пациенту будет рекомендован особый щадящий режим.

**Диета после аппендицита**

После аппендицита самостоятельное потребление пищи разрешается с третьих суток от операции, но еда в этот период должна быть перетертой, кашеобразной. Разрешаются молоко и молочные кисели, жидкие каши (лучше на воде), куриный и овощной бульон, овощные пюре. Диетическое питание начинается с шестого дня. Некоторые особенности питания прописываются пациенту в первые 2-3 месяца после операции. Рацион питания влияет на состав микрофлоры кишечника и на активность его функций.

Необходимо следовать таким принципам: дробное и частое питание, противопоказано одномоментное употребление крупных порций еды; пища не должна быть горячей или холодной, а лишь немного подогретой; полноценное питание, обеспечивающее организм всем спектром питательных веществ, витаминов и минералов, поскольку в восстановительном периоде требуется стимуляция и укрепление иммунитета; исключение продуктов, способствующих брожению и газообразованию в пищеварительном тракте; рацион питания не должен содержать бобовых, тяжелых животных жиров, любых сортов капусты, копченостей, маринадов и солений, не рекомендуется употребление алкогольных и газированных напитков.

Для восстановления нормальной микрофлоры организму полезны молочные и кисломолочные продукты, обильный питьевой режим. Мясо и рыба в первые недели

после аппендицита употребляться не должны, однако допустимы бульоны и перетерты мясные/рыбные фарши пюре. Если употребление клетчатки служит отличной профилактикой аппендицита, то в первую неделю после операции она наоборот нежелательна.

Лучше отказаться от хлеба и хлебобулочных изделий, отличной их альтернативой могут быть хлебцы, где есть минимум клетчатки и углеводов. Благоприятно организмом воспринимаются овощи (морковь, свекла), бананы, от цитрусовых фруктов лучше отказаться. В тоже время для иммунизации организму необходим витамин С, который можно черпать из других продуктов питания или потреблять в таблетированном виде, равно как и другие витамины и витаминно-минеральные комплексы.

Окончание диеты после аппендицита не должно быть резким. Рекомендуется постепенно расширять рацион. Ни в коем случае не стоит резко срывать на ранее исключенные из рациона продукты. В целом послеоперационная диета не строга, а потому полезно будет следовать уже привычным за несколько месяцев правилам и в последующем. Это пойдет лишь на пользу организму.

#### **Физическая активность после аппендицита**

Минимальная физическая подвижность разрешается пациенту на следующий день после операции, но вставать с кровати рекомендуется лишь на третьи сутки. В последующие 6 недель происходит сращение мышц, на фоне чего остается риск образования спаек и даже грыж. Категорически запрещается поднимание тяжестей и активные физические нагрузки. В то же время отмечается, что ежедневная ходьба небыстрым шагом по 2-3 километра в послеобеденное время способствует предотвращению спаек. Прописывается лечебная гимнастика. Наилучшее восстановление мышечной ткани происходит у тех лиц, кто до развития аппендицита вел активный образ жизни и поддерживал свое тело в тонусе. Нарращивание физической активности не должны быть резким. Спустя несколько месяцев можно возвращаться к умеренным нагрузкам, постепенно дополняя лечебную гимнастику.

#### **Последствия удаления аппендикса для организма**

Удаление аппендикса означает временное ослабление иммунитета и риск проникновения инфекции внутрь организма. Преодолеть его можно посредством стимуляции иммунитета, полноценного питания, минимизации стрессов и активных физических нагрузок.